

# Morbus Bechterew – neue Therapien, offene Fragen

Ulrich Weber, Rudolf O. Kissling

Abteilung für Physikalische Medizin und Rheumatologie, Uniklinik Balgrist, Zürich



## Quintessenz

- Die Spondyloarthropathien umfassen chronisch-entzündliche Systemerkrankungen wie den Morbus Bechterew (ankylosierende Spondylitis), die Psoriasis-Arthropathie, Skelettmanifestationen bei chronisch-entzündlichen Darmerkrankungen, reaktive Arthritiden, die juvenile Spondylarthritis und undifferenzierte Spondyloarthropathien. Der Morbus Bechterew ist in dieser Gruppe am häufigsten.
- Das Hauptsymptom des Morbus Bechterew ist der entzündliche Kreuzschmerz beim jungen Erwachsenen. Die peripheren Arthritiden sind typischerweise oligoartikulär, asymmetrisch, meist nicht erosiv und betreffen überwiegend die unteren Extremitäten. Sie können den Manifestationen am Stammskelett viele Jahre vorausgehen. Es können auch Enthesitiden auftreten, klassisch ist der durch Entzündungen am Ansatz der Achillessehne und/oder der Plantarfaszie ausgelöste Fersenschmerz. Typisch sind eine sternoklavikuläre und sternokostale Arthritis oder eine Daktylitis.
- Die häufigste extraskeletale Manifestation ist die akute anteriore Uveitis. Eine kardiale Beteiligung ist nicht so häufig, wie bisher beschrieben.
- Die Verbindung zwischen einer HLA-B27-Positivität und dem Morbus Bechterew ist eng (88 bis 95%). Allerdings beträgt die Prävalenz des HLA-B27 in der Allgemeinbevölkerung etwa 8%, weshalb HLA-B27 als Screeningtest ungeeignet ist.
- Die Latenz von den ersten Beschwerden bis zur Diagnosestellung beträgt heute immer noch etwa sieben Jahre. Eine möglichst frühe Diagnosestellung ist aber ausserordentlich wichtig. Hierfür besonders geeignet ist die Magnetresonanztomographie.
- Die heutigen Behandlungsmöglichkeiten lassen sich in einem Drei-Säulen-Modell zusammenfassen: nichtmedikamentöse Massnahmen wie Bewegungstherapie und Unterstützung durch die Patientenselbsthilfeorganisation; medikamentöse Therapien mit symptomatischer Behandlung durch nichtsteroidale Antirheumatika und allenfalls Basistherapien bei peripherer Arthritis; orthopädische Eingriffe. Durch herkömmliche medikamentöse Behandlungen lässt sich der Krankheitsverlauf nicht beeinflussen. Deswegen konzentriert sich das Interesse derzeit auf eine mögliche günstige Verlaufsmodifikation durch TNF- $\alpha$ -Hemmer.
- Die Schweizerische Vereinigung Morbus Bechterew (SVMB) wurde 1978 gegründet und ist zusammen mit der Englischen Patientenvereinigung die älteste Patientenorganisation für Morbus Bechterew. Sie zählt heute 2600 betroffene Mitglieder und verfügt über ein breites Angebot an Informationen und individuellen Beratungen.
- Seit August 2004 besteht in der Schweiz eine landesweite Langzeitkohorte (SCQM AS), die allen Patienten mit Morbus Bechterew offensteht. Diese Langzeituntersuchung wird durch die SVMB und die niedergelassenen Rheumatologen unterstützt.
- Für die Mitglieder dieser SCQM-AS-Kohorte besteht bei hoher Krankheitsaktivität oder bei einer Neuerkrankung die Möglichkeit, an einer Studie mit einem Ganzkörper-MRI teilzunehmen. Dies erlaubt eine Darstellung der Entzündungsaktivität in der gesamten Wirbelsäule sowie im Schulter- und Beckengürtel.

## Einführung

Der Morbus Bechterew ist der häufigste Vertreter der Spondyloarthropathien. Zu dieser Gruppe chronisch-entzündlicher Systemerkrankungen gehören auch die Psoriasis-Arthropathie, Skelettmanifestationen bei chronisch-entzündlichen Darmerkrankungen, reaktive Arthritiden, die juvenile Spondylarthritis und undifferenzierte Spondyloarthropathien. Die Prävalenz des Morbus Bechterew in Europa und Nordamerika schwankt zwischen 0,1 und 1,4%. Die Geschlechterverteilung auf Männer und Frauen beträgt etwa 2:1.

Da der Morbus Bechterew im jungen Erwachsenenalter beginnt, sind bei einem ankylosierenden Verlauf die Einbusse an Lebensqualität und die sozioökonomischen Folgen erheblich [1–3]. In einer Untersuchung aus den Niederlanden war die Häufigkeit eines vorzeitigen Ausscheidens aus dem Erwerbsleben bei am Morbus Bechterew Erkrankten dreimal höher als in der Allgemeinbevölkerung [4].

In den letzten Jahren erwachte das Forschungsinteresse am Morbus Bechterew durch zwei neue Entwicklungen. Einerseits dürfte die Magnetresonanztomographie in Zukunft eine Schlüsselrolle bei der Frühdiagnose spielen. Andererseits wecken die gentechnologisch hergestellten TNF- $\alpha$ -Hemmer erstmals Hoffnungen auf eine Verlangsamung der Ankylosierung.

## Klinisches Bild und diagnostisches Vorgehen

Erste Symptome eines Morbus Bechterew treten meist während der Adoleszenz oder im frühen Erwachsenenalter auf. Das Hauptsymptom ist der entzündliche Rückenschmerz.

Das breite klinische Spektrum umfasst neben der Beteiligung des Achsenskeletts auch periphere Arthritiden, Enthesitiden und extraskeletale Manifestationen.

Trotz der Fortschritte bei den technisch-apparativen Zusatzuntersuchungen bleibt die Frühdiagnose eines Morbus Bechterew eine klinische Diagnose.

## Summary

### Ankylosing spondylitis – new therapies, open questions


- *Spondyloarthropathies comprise chronic inflammatory systemic diseases such as ankylosing spondylitis, psoriatic arthritis, skeletal manifestations in chronic inflammatory bowel diseases, reactive arthritis, juvenile spondyloarthritis and undifferentiated spondyloarthritis. Among this group ankylosing spondylitis is the most common entity.*
- *The leading symptom of ankylosing spondylitis is inflammatory back pain in young adults. Peripheral arthritis usually manifests as asymmetrical oligoarthritis, mainly of the lower limbs, and may precede the inflammatory spinal involvement by many years. Enthesitis may occur with heel pain as a common manifestation due to inflammation of the insertion of the achilles tendon and/or of the plantar fascia. Other typical features are sternoclavicular and sternocostal arthritis or dactylitis.*
- *The most common extraskelatal manifestation is acute anterior uveitis. Cardiac involvement is not as common as reported hitherto.*
- *There is a close association between HLA-B27 positivity and ankylosing spondylitis (88–95%). However, the prevalence of HLA-B27 in the general population is approximately 8%, a fact which renders HLA-B27 unsuitable as a screening test.*
- *The diagnosis of ankylosing spondylitis is still delayed by about seven years. An early diagnosis is a clinically most relevant challenge. In this regard magnetic resonance imaging is considered to be a reliable tool.*
- *Currently there are three treatment options: non-medical measures such as physical exercise and support by patient self-help organisations; drug therapy including symptomatic treatment by non-steroidal antirheumatic agents and in selected cases a disease modifying antirheumatic drug therapy for peripheral arthritis; orthopedic surgery. Conventional drug therapy offers no disease-modifying options in ankylosing spondylitis. For this reason current interest focuses on a possible favourable disease modification by TNF- $\alpha$  inhibitors.*
- *The Swiss Ankylosing Spondylitis Society (SASS) was founded in 1978 and is, along with the British society, the oldest patient organisation for ankylosing spondylitis. Today the SASS counts 2600 members afflicted by the disease and offers a wide range of information and individual counselling.*
- *In August 2004 a nationwide observational cohort has been initiated in Switzerland (SCQMAS) open to all patients with ankylosing spondylitis. This long-term study is supported by the SASS and by rheumatologists in private practice.*
- *In case of high disease activity or recent onset-disease all participants in this SCQMAS cohort have the option to take part in a study using whole-body MRI. This technique allows a visualization of the disease activity in the entire axial skeleton and in the shoulder and pelvic girdle.*

#### Beteiligung des Achsenskeletts

Ein entzündlicher Kreuzschmerz als häufige Erstmanifestation eines Morbus Bechterew ist gekennzeichnet durch tiefsitzende, anfänglich rezidivierende Kreuz- oder wechselseitige Gesässschmerzen, die sich durch Bewegung, nicht aber durch Ruhe lindern lassen. Charakteristisch sind eine tieflumbale Morgensteifigkeit und ein schmerzbedingtes Erwachen in der zweiten Nachthälfte, die durch Aufstehen vermindert werden können. Dieser entzündliche Rückenschmerz ist meist Ausdruck einer ein- oder beidseitigen Sakroiliitis; jedoch ist von Beginn an eine Entzündungsaktivität in sämtlichen Wirbelsäulenabschnitten möglich. Die Sakroili-

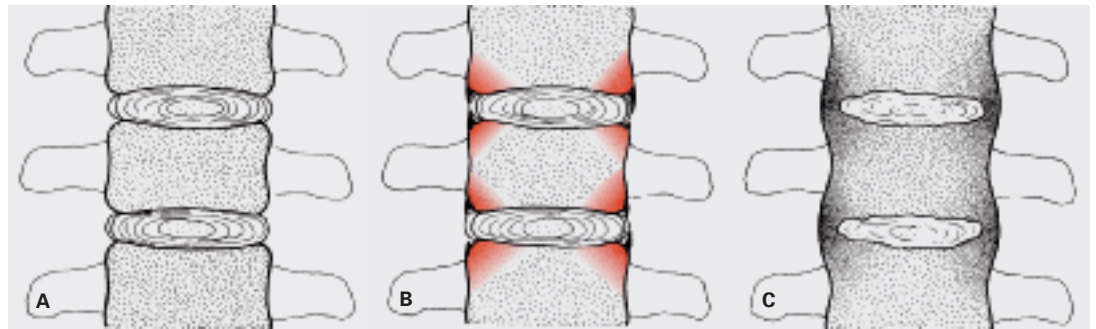
itis beginnt meist im hinteren unteren Gelenkabschnitt [5]. Bis die typischen Röntgenveränderungen dort sichtbar werden, vergehen oft mehrere Jahre.

Die charakteristische Spondylitis der Wirbelkörperenden (Spondylitis anterior oder posterior) ist Ausdruck einer Ansatzentzündung (Enthesitis) des Anulus fibrosus der Bandscheibe. Diese wirbelsäulennahe Enthesitis führt über pathogenetisch ungeklärte Mechanismen zu einer Ossifikation der äusseren Anulusfasern mit ringförmiger knöcherner Überbrückung der Wirbelsäulensegmente (im fortgeschrittenen Stadium entwickelt sich ein sogenannter «Bambusstab») (Abb. 1 ) . Während eine ossäre Überbrückung der Sakroiliakgelenke kaum funktionelle Einschränkungen nach sich zieht (und oft mit einer Schmerzlinderung einhergeht), hat die Ankylosierung auf allen Wirbelsäulenhöhen erhebliche funktionelle Konsequenzen und führt häufig zu einer Behinderung im Alltag. Möglicherweise lässt sich durch eine regelmässige Bewegungstherapie eine funktionell günstigere Ankylosierungsposition der Wirbelsäule erreichen. Eine restriktive Pneumopathie vom Brustwandtyp ist die Folge einer Ossifikation der vertebrokostalen und sternokostalen Gelenke.

Bedeutsam ist eine oft assoziierte multifaktoriell entstehende Osteoporose. Bei hoher Entzündungsaktivität kann eine Osteoporose aufgrund der proinflammatorischen Zytokine bereits in einem Frühstadium im jungen Erwachsenenalter auftreten. Gefürchtete Komplikationen der Osteoporose bei fortgeschrittener Ankylosierung sind Wirbelkörperfrakturen bereits bei Bagatelltraumata wie Fehltritten und insbesondere die konventionell-radiologisch nicht nachweisbare transdiskale Fraktur (Fraktur einer Syndesmophytenspanne über ein Wirbelsäulensegment) mit dem Risiko einer Paraplegie (Abb. 2 ) .

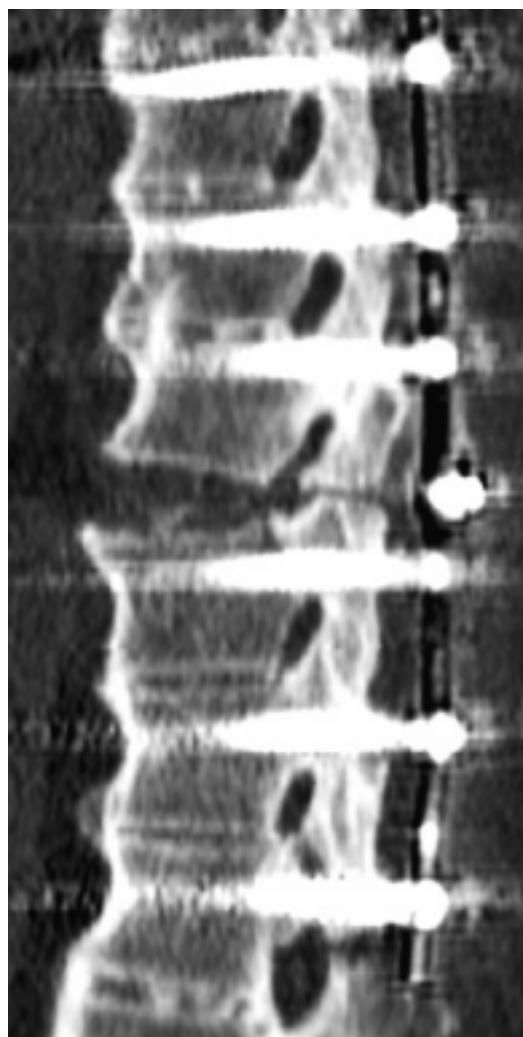Die Folgen einer transdiskalen Fraktur werden im Erfahrungsbericht eines Betroffenen eindrücklich geschildert:

«*Meine Anweisung an den Notarzt: Achtung Morbus Bechterew, nicht bewegen, liegen lassen, Rettungsflugwacht alarmieren. [...] Landung im Zentrumsspital, Notfallaufnahme. [...] Entlassungsdiagnose: reaktiver Morbus Bechterew nach Sturz. Meine Tochter holt mich am nächsten Tag ab und bringt mich nach Hause. Hier schwerste Schmerzschübe und grosse Atemnot. Der Hausarzt lässt mich mit dem Rettungswagen in die Ambulanz einer Spezialklinik bringen. Hier Computertomographie: transdiskale Fraktur Th8/9 und Deckplatteneinbruch Th9. Sogar leichte entspannende Physiotherapie verursacht unerträgliche Schmerzen. [...] Über achtstündige Operation: Spondylodese (Th5–L2) und Osteotomie der Wirbelsäule (Th 10). Grössenzunahme rund 10 cm! [...] Die freie Sicht geradeaus ist wunderbar; das Gehen bergauf und treppauf ist wieder ohne Hyperventilation möglich.» [6]*



**Abbildung 1**

Modell zur Pathogenese der Ankylosierung beim Morbus Bechterew (modifiziert nach Schmied / Baumberger [11]).



**Abbildung 2**

Transdiskale Fraktur mit Paraplegie; Entwicklung einer Spondylodese nach einer ersten Spondylodese.

### Periphere Arthritis

Am häufigsten sind die stammnahen Hüft- und Schultergelenke betroffen.

Periphere Arthritiden sind typischerweise oligoartikulär, asymmetrisch, meist nicht erosiv und betreffen überwiegend die unteren Extremitäten. Sie können den Manifestationen am Stammskelett viele Jahre vorausgehen.

Daktylitiden sind für alle Spondyloarthropathien kennzeichnende Mischbilder aus Tendosynovitis und peripherer Arthritis.

### Enthesitis

Die Enthesitis, eine schmerzhafte Entzündung der knöchernen Ansätze von Sehnen und Bändern, gilt als *die* grundlegende Läsion aller Spondyloarthropathien. Jede Enthese kann betroffen sein, klassisch ist der durch Entzündungen am Ansatz der Achillessehne und/oder der Plantarfazie ausgelöste Fersenschmerz, der häufig mit morgendlichen Anlaufschmerzen verbunden ist. Der bildgebende Nachweis einer Enthesitis gelingt am ehesten mit Ultraschalltechniken oder im MRI.

Die charakteristische Beteiligung der vorderen Brustwand mit sternoklavikulärer, sternokostaler und manubriosternaler Arthritis wird oft verkannt und ist ein häufiger Anlass für kardiologische Abklärungen bei jungen Erwachsenen.

### Extraskellettale Manifestationen (Tab. 1 )

Die häufigste extraskellettale Manifestation des Morbus Bechterew ist eine akute anteriore Uveitis, die einmalig oder in wiederholten Episoden bei 25 bis 40% der Betroffenen auftritt. Das typische Erscheinungsbild ist ein einseitig schmerzhaftes rotes Auge mit Photophobie. Diese Manifestation stellt eine Notfallsituation dar und bedarf gleichentags einer ophthalmologischen Abklärung. Durch eine rasche Behandlung (meist mit topischen Kortikosteroiden) lässt sich eine permanente Visuseinbusse meist verhindern. Wegen der Rezidivneigung ist eine Instruktion des Patienten hinsichtlich Verhalten bei erneuten Uveitisepisoden wichtig.

### Labor

Mit Ausnahme des HLA-B27 kommt Laboruntersuchungen beim Verdacht auf einen Morbus Bechterew nur eine untergeordnete Bedeutung zu. Auch bei hoher klinischer Entzündungsaktivität ist nur bei rund der Hälfte der Betroffenen eine Erhöhung der labormässigen Entzündungsparameter nachweisbar, gelegentlich findet sich eine geringgradige Anämie.

**Tabelle 1. Extraskelettale Manifestationen beim Morbus Bechterew.**

Akute anteriore Uveitis (meist einseitig)
Müdigkeit in Schubsituationen (Ausdruck der Systemerkrankung)
Kardiale Beteiligung (selten): Valvulopathien, Reizleitungsstörungen [7]
Pulmonale Beteiligung (selten): apikale Lungenfibrose
Amyloidose
Mischbilder mit enteropathischen Spondyloarthropathien (Morbus Crohn, Colitis ulcerosa) oder Psoriasis-Arthropathie

**HLA-B27**

Im Jahr 1973 wurde erstmals eine Assoziation des HLA-B27 mit dem Morbus Bechterew von 88 bis 95% beschrieben. Bis heute gelang es nicht, die Rolle des HLA-B27 in der Pathogenese der ankylosierenden Spondylitis zu klären.

Die Prävalenz des HLA-B27 in der Allgemeinbevölkerung Mitteleuropas beträgt 8%, deswegen ist das HLA-B27 als Screeningtest ungeeignet und sollte nur bei begründetem klinischem Verdacht auf einen Morbus Bechterew bestimmt werden. In Europa und Nordamerika erkranken nur etwa 2% der HLA-B27-Träger.

Die modernen Nachweismethoden des HLA-B27 haben eine hohe Sensitivität, so dass eine einzige Bestimmung genügt.

Bei einem HLA-B27-positiven und erkrankten Elternteil beträgt das Erkrankungsrisiko für die Nachkommen etwa 12% [8]. Ein HLA-B27-Screening bei klinisch asymptomatischen Kindern betroffener Eltern ist nicht sinnvoll, da das Erkrankungsrisiko eher gering ist und keine Präventionsmassnahmen bekannt sind.

**Bildgebung**

In Frühstadien eines Morbus Bechterew kommt der konventionellen Radiologie keine diagnostische Bedeutung zu. Dieser Umstand trägt wesentlich zur unverändert langen Diagnosenlatenz bei. Aufgrund der Strahlenexposition der meist jungen Patienten sowie methodischen Unsicherheiten spielen die Computertomographie und die Skelettszintigraphie kaum noch eine Rolle in der Frühdiagnose des Morbus Bechterew. Auch im direkten Vergleich der verschiedenen bildgebenden Methoden zeigte die Magnetresonanztomographie die weitaus grösste Sensitivität [9].

**Herkömmliche  
Behandlungsmöglichkeiten****Nichtmedikamentöse Massnahmen****Bewegungstherapie**

Auch im Zeitalter der TNF- $\alpha$ -Hemmer bleibt die Bewegungstherapie der zentrale Behandlungspfeiler. Eine solche ist in Form einer Bechterew-Gruppengymnastik, einer Einzelphysiotherapie, als tägliches Heimprogramm oder als modifizierte medizinische Trainingstherapie sowie als Ausdauersportart möglich.

Die klinische Erfahrung der Wirksamkeit einer regelmässigen Bewegungstherapie kontrastiert mit der geringen Evidenz für eine günstige Beeinflussung des Langzeitverlaufs [10]. Dies hängt mit der kleinen Zahl kontrollierter Studien zur Bewegungstherapie zusammen, da derartige Untersuchungen – wie bei nichtmedikamentösen Behandlungen anderer Erkrankungen – wegen des fehlenden kommerziellen Interesses kaum finanzierbar sind.

**Patientenselbsthilfeorganisationen**

Eine kontinuierliche Patienteninformation hat einen hohen Stellenwert bei einer Erkrankung, bei welcher junge Erwachsene mit einem chronischen Verlauf konfrontiert werden. Eine der ältesten Patientenorganisationen ist die Schweizerische Vereinigung Morbus Bechterew (SVMB) ([www.bechterew.ch](http://www.bechterew.ch)), die 1978 gegründet wurde und heute 2600 von der Erkrankung betroffene Mitglieder zählt. Zum breiten Dienstleistungsangebot gehören unter anderem ein Patientenratgeber [11], die Zeitschrift «vertical» sowie individuelle Beratungen.

**Medikamentöse Therapien****Symptomatische Medikation**

Nichtsteroidale Antirheumatika sind das wichtigste Element der medikamentösen Behandlung. Meist wird eine Bedarfsmedikation in Schubsituationen empfohlen. Bisher gibt es keine Evidenz für eine günstige Beeinflussung des Krankheitsverlaufs durch eine kontinuierliche Einnahme.

Es handelt sich um eine symptomatische Therapie; auch bei klinisch guter antiinflammatorischer Wirksamkeit bestehen die im MRI nachweisbaren entzündlichen Wirbelsäulenveränderungen weiter, ebenso gibt es keinen Nachweis für eine verminderte Wirbelsäulenankylosierung unter NSAR.

Das Ansprechen auf verschiedene NSAR-Präparate ist individuell verschieden, meist müssen mehrere Präparate sequentiell ausprobiert werden. Vor einem Präparatewechsel sollte ein NSAR bei fehlenden internistischen Kontraindikationen in der zugelassenen oberen Dosierung eingesetzt werden.

Bei rund einem Drittel der Betroffenen bleibt die Schmerzbegrenzung auch bei Einsatz mehrerer NSAR ungenügend. In dieser Situation kann unter Beachtung der Risiken die Aufnahme einer TNF- $\alpha$ -Hemmer-Behandlung erwogen werden. Bei einem entzündlichen Befall des Achsenskeletts ist vorgängig kein Behandlungsversuch mit Salazopyrin oder Methotrexat notwendig.

Im Gegensatz zur rheumatoiden Arthritis ist die Wirksamkeit einer systemischen Kortikosteroidtherapie beim Morbus Bechterew nicht belegt. Intraartikuläre und lokale Steroidinfiltrationen führen jedoch meist rasch zu einer Rückbildung der lokalen Entzündungsaktivität; wegen

der Gefahr späterer Sehnenrupturen sind peritendinöse Infiltrationen der langen Sehnen des Rück- und Mittelfusses sorgfältig abzuwägen.

Mehrere unkontrollierte Studien zeigten eine gute Wirksamkeit intraartikulärer Steroidinfiltrationen ins Sakroiliakgelenk unter CT- oder MRI-Steuerung bei ansonsten therapierefraktärer Sakroiliitis.

#### Basistherapien

Hier handelt es sich um Substanzen, welche über eine Beeinflussung der immunologischen Entzündungsmechanismen eine verlaufsmodulierende Wirkung auf eine chronisch-entzündliche Systemerkrankung haben.

Bis heute ist keine wirksame Basistherapie des Achsenskelettbefalls beim Morbus Bechterew bekannt; die derzeitigen Hoffnungen konzentrieren sich auf die TNF- $\alpha$ -Hemmer. Bei peripheren Arthritiden wird Sulfasalazin eine beschränkte Wirksamkeit zugeschrieben. Für alle anderen Basistherapeutika einschliesslich des bei rheumatoider Arthritis als Referenzsubstanz geltenden Methotrexat ist eine Wirksamkeit bei peripherer Arthritis beim Morbus Bechterew nicht belegt.

#### Orthopädische Eingriffe

Der häufigste orthopädische Eingriff beim Morbus Bechterew ist die Implantation einer Hüfttotalendoprothese wegen sekundärer Koxarthrose. In ausgewählten Fällen kommt eine Wirbelsäulenaufrechteoperation an spezialisierten Zentren in Betracht.

#### Zusammenfassung

Insgesamt gibt es bis heute keine verlaufsmodulierende medikamentöse Behandlungsoption beim Morbus Bechterew. Selbst die rein symptomatisch wirkenden NSAR sind nicht bei allen Betroffenen ausreichend wirksam. In dieser Situation mit bescheidenen medikamentösen Optionen konzentriert sich das Interesse derzeit auf eine mögliche Verlaufsmodifikation durch TNF- $\alpha$ -Hemmer.

### Die derzeit wichtigsten klinischen Fragen beim Morbus Bechterew

#### Epidemiologische Fragen und prognostische Faktoren – ein grosser Nachholbedarf

Die derzeitigen Kenntnisse über viele klinische Aspekte des Morbus Bechterew sind spärlich, beispielsweise gibt es kaum Daten über die Häufigkeit schwerer Verlaufsformen. Das heutige Wissen über prognostisch ungünstige Faktoren beruht überwiegend auf zwei retrospektiven Untersuchungen der letzten 20 Jahre an insgesamt rund 200 Patienten [12, 13]. Eine Koxitis war mit einem um das 23fache erhöhten Risiko einer späteren Wirbelsäulenverknöcherung assoziiert. Hingegen scheint die Entzündungsaktivität nur

begrenzt mit einer späteren Ankylosierung zu korrelieren.


Es gibt kaum Untersuchungen zu Fragen aus der Praxis, zum Beispiel zu den Frühsymptomen und den Möglichkeiten einer Frühdiagnose, zur Beteiligung innerer Organe, zur Häufigkeit und Bedeutung der Osteoporose oder zu Patientenfragen, die eine Schwangerschaft oder Vaterschaft betreffen. Diese spärlichen epidemiologischen Kenntnisse beim Morbus Bechterew waren der Anlass, dass in mehreren Ländern Europas und Nordamerikas Langzeitkohorten aufgebaut wurden oder in Planung sind.

Als Zweitprojekt der Stiftung Swiss Clinical Quality Management (SCQM), die seit 1996 eine schweizerische Langzeituntersuchung bei rheumatoider Arthritis koordiniert, wurde auch in der Schweiz im August 2004 in Zusammenarbeit mit der Assessment in Ankylosing Spondylitis (ASAS) International Working Group ([www.asas-group.org](http://www.asas-group.org)) eine landesweite Langzeitkohortenuntersuchung zur ankylosierenden Spondylitis (SCQM AS) initiiert. In diese Kohorte werden *alle* Patienten mit einem Morbus Bechterew aufgenommen, unabhängig von Alter, Krankheitsstadium oder Art der Behandlung. Je ein Vertreter der Patientenorganisation SVMB und der niedergelassenen Rheumatologen waren von Anfang an Mitglieder der zuständigen Arbeitsgruppe. Die Kohortenstudien Morbus Bechterew in Europa und Nordamerika werden überwiegend an Universitätszentren koordiniert. Da in der Schweiz die Mehrheit der Bechterew-Patienten von niedergelassenen Ärzten betreut wird, ist der Aufbau einer schweizerischen Kohorte ohne die Mitarbeit der Kollegen aus der Praxis nicht möglich. Der Vorteil dieses Erhebungssystems ist eine bevölkerungsbezogene, nicht selektierte Kohorte. Die daraus gewonnenen Kenntnisse dürften wieder der Tätigkeit in der Praxis zugute kommen. So erlaubten die Erkenntnisse aus einer trinationalen Kohortenstudie, die früher uneinheitlich gehandhabten radiologischen Verlaufskontrollen beim Morbus Bechterew zu standardisieren [14].

Vielleicht gelingt es in Zukunft, durch einen Vergleich mehrerer Kohortenstudien in Europa und Nordamerika ähnlich präzise Aussagen über prognostische Faktoren oder die Wirksamkeit einer Behandlung beim Morbus Bechterew machen zu können, wie dies beispielsweise für Herz-Kreislauf-Erkrankungen heute eine Selbstverständlichkeit ist.

#### Frühdiagnose – Bedeutung und ein neues Instrument

##### Klassifikationskriterien versus diagnostische Kriterien

Oft werden die modifizierten New-York-Klassifikationskriterien des Morbus Bechterew zur Diagnosestellung beim individuellen Patienten verwendet (Tab. 2 )

**Tabelle 2: Modifizierte New-York-Klassifikationskriterien (1984).**

Tief lokalisierte Kreuzschmerzen und Kreuzsteife während mehr als drei Monaten, die nicht durch Ruhe, aber durch Bewegung vermindert werden
Beweglichkeitseinschränkung der Lendenwirbelsäule in der sagittalen und frontalen Ebene
Verminderte Atembreite (bezogen auf Alter und Geschlecht)
Konventionell-radiologisch beidseitige Sakroiliitis Grad II–IV
Konventionell-radiologisch einseitige Sakroiliitis Grad III–IV
Für Studienzwecke wird eine definitive Diagnose gestellt, falls eines der beiden letzten und mindestens eines der drei ersten Kriterien erfüllt sind.


Klassifikationskriterien zur Verwendung in Studien müssen eine hohe Spezifität aufweisen, um umfassende diagnostische Sicherheit bezüglich der Rekrutierung homogener Patientengruppen zu gewährleisten. Deswegen sind Klassifikationskriterien meist aus Spätzeichen einer Erkrankung zusammengesetzt, die zudem nicht immer von hoher klinischer Bedeutung sind.

Für den einzelnen Patienten in der Praxis sind diagnostische Frühkriterien mit einer hohen Sensitivität gefordert, diese Vorgabe können Klassifikationskriterien nicht erfüllen.

Aus diesen Gründen und wegen des möglicherweise verlaufsmodifizierenden Potentials der TNF- $\alpha$ -Hemmer wird intensiv an der Entwicklung neuer diagnostischer Kriterien beim Morbus Bechterew gearbeitet [15].

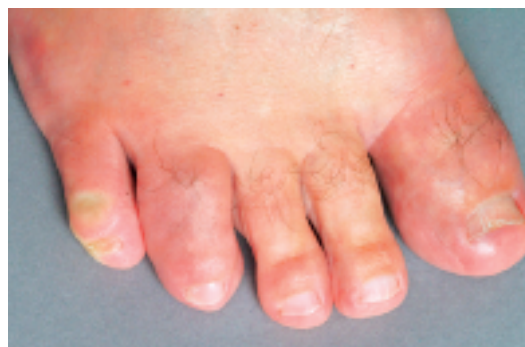Neben den klinischen Frühzeichen eines Morbus Bechterew eröffnet insbesondere das MRI neue Perspektiven für die Frühdiagnose.

#### *Klinische Frühzeichen*


Folgende Symptome junger Erwachsener sollten Anlass zu weiteren Abklärungen sein: eine akute anteriore Uveitis, eine Daktylitis (Abb. 3 ) , eine akute Arthritis (typischerweise eine einseitige Kox- oder Gonarthrit) oder eine protrahierte Enthesitis der vorderen Brustwand oder der Ferse.


#### *MRI – der Schlüssel zur Frühdiagnose?*

Die Diagnoseverzögerung beträgt immer noch sieben bis zehn Jahre. In den letzten Jahren rückte die Bedeutung des MRI für die Frühdia-



**Abbildung 3**  
Eine Daktylitis ist oft ein klinisches Frühzeichen eines Morbus Bechterew.

gnose des Morbus Bechterew in den Vordergrund [16] (Abb. 4 ) . Neben der Sakroiliitis lassen sich mit einer hohen Sensitivität auch eine Spondylitis, eine Enthesitis oder eine stammnahe Arthritis darstellen. Eine Arbeitsgruppe der ASAS International Working Group befasst sich mit der Standardisierung der MRI-Technik und -Auswertung [17].

Im Rahmen des SCQM AS besteht für Patienten mit hoher Krankheitsaktivität oder mit einer Neuerkrankung die Möglichkeit, an einer Studie mit einem Ganzkörper-MRI teilzunehmen, das die Darstellung des gesamten Achsenskeletts sowie des Schulter- und Beckengürtels umfasst (Abb. 5 ) .

Derzeit geht man davon aus, dass die im MRI darstellbaren angulären Spondylitiden zu einer Ossifikation der äusseren Anulusfasern mit einer ringförmigen knöchernen Überbrückung der Wirbelsäulensegmente führen. Mit Hilfe serieller MRIs wurde gezeigt, dass während der Behandlung mit einem TNF- $\alpha$ -Hemmer sich nach drei Monaten parallel zur Remission der klinischen Krankheitsaktivität auch die MR-tomographischen angulären Spondylitiden zurückbildeten [18]. Diese Beobachtung gab zur Hoffnung Anlass, dass sich durch eine Behandlung mit TNF- $\alpha$ -Hemmern vielleicht eine Verlangsamung oder gar eine Verhinderung der Wirbelsäulenankylosierung erreichen lässt.

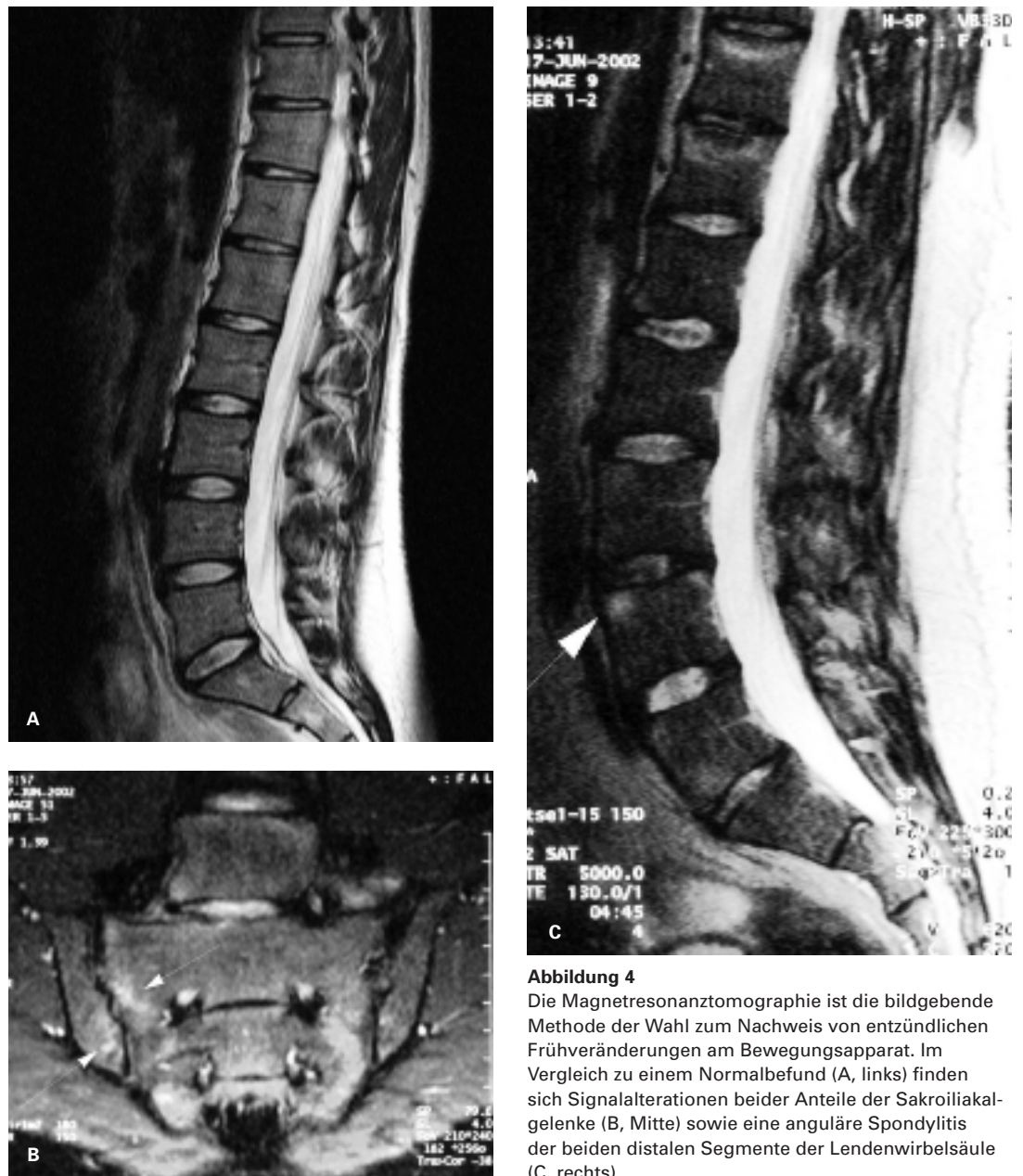
Das MRI schliesst somit die Lücke zwischen den klinischen Erstsymptomen und den meist erst nach Jahren nachweisbaren konventionell-radiologischen Veränderungen und ist das bildgebende Hilfsmittel der Wahl im Frühstadium der Erkrankung, dem sogenannten präradiographischen Stadium.

## **Neue Behandlungsmöglichkeiten – Hoffnungen und Kosten**

### **TNF- $\alpha$ -Hemmer – Wirksamkeit und offene Fragen**

Ende der 1990er Jahre haben die gentechnologisch hergestellten TNF- $\alpha$ -Hemmer Eingang in die Basistherapie der rheumatoiden Arthritis gefunden.

In der Folge wurden diese Präparate auch beim Morbus Bechterew mit hoher Entzündungsaktivität eingesetzt. Die Wirkung auf die Entzündungsaktivität wird mit einem zusammengesetzten Index gemessen (bestehend aus einer Einschätzung der globalen Aktivität und der Schmerzintensität durch die Betroffenen sowie einem standardisierten Fragebogen über Behinderungen im Alltag und die Intensität und Dauer der Morgensteifigkeit) [19]. Bei rund der Hälfte der Behandelten konnte eine Abnahme der Krankheitsaktivität von mindestens 50% erreicht werden. In dieser Hinsicht fand sich bisher kein Unterschied zwischen den beiden beim



**Abbildung 4**

Die Magnetresonanztomographie ist die bildgebende Methode der Wahl zum Nachweis von entzündlichen Frühveränderungen am Bewegungsapparat. Im Vergleich zu einem Normalbefund (A, links) finden sich Signalalterationen beider Anteile der Sakroiliakgelenke (B, Mitte) sowie eine anguläre Spondylitis der beiden distalen Segmente der Lendenwirbelsäule (C, rechts).

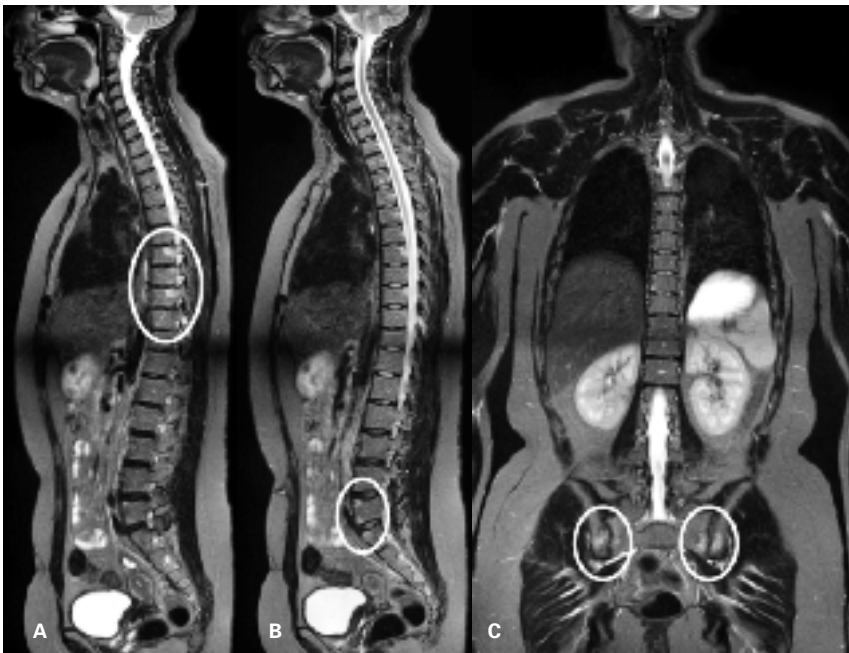
Morbus Bechterew am besten dokumentierten Präparaten Infliximab (in der Erhaltungsphase Infusionen alle sechs bis acht Wochen) [20] und Etanercept (subkutane Heimapplikation) [21]. Beide Substanzen sind in der Schweiz für die Indikation des Morbus Bechterew zugelassen. Für den dritten in der Schweiz erhältlichen TNF- $\alpha$ -Hemmer Adalimumab zeigen erste Studien eine vergleichbare Wirksamkeit beim Morbus Bechterew [22].

Unter Infliximab und Etanercept blieb die Wirksamkeit während einer Behandlungsdauer von bis zu vier Jahren erhalten. Es handelt sich um eine zeitlich nicht limitierte Langzeittherapie: Ein Absetzversuch nach dreijähriger Behandlungsdauer führte innert 52 Wochen bei 98% der Betroffenen zu einem erneuten Krankheits Schub [23].

Die beiden wesentlichen Nachteile dieser Behandlung sind die hohen Medikamentenkosten (25000.– bis über 40000.– Fr. pro Jahr) sowie das Risiko potentiell lebensbedrohlicher Infektionen.

Der zukünftige Stellenwert der TNF- $\alpha$ -Hemmer wird hauptsächlich von der Beantwortung zweier Fragen abhängen:

- Lassen sich durch eine Behandlung mit TNF- $\alpha$ -Hemmern die indirekten Krankheitskosten dank einer verminderten Invalidität und einer Erhaltung der Arbeitsfähigkeit vermindern [24]?
- Führt eine Behandlung mit einem TNF- $\alpha$ -Hemmer im Langzeitverlauf zu einer Verlangsamung oder gar zu einer Verhinderung der Wirbelsäulenankylosierung?



**Abbildung 5**

Beispiel eines Ganzkörper-MRI: Bei klinisch hoher Krankheitsaktivität lassen sich für den Morbus Bechterew charakteristische entzündliche Signalalterationen mit Spondylitis posterior und anterior der unteren Brustwirbelsäule (A) und des lumbosakralen Überganges (B) sowie eine beidseitige Sakroiliitis (C) nachweisen.

Für weitere Informationen zum Ganzkörper-MRI beim Morbus Bechterew: [www.balgrist.ch](http://www.balgrist.ch).

#### TNF- $\alpha$ -Hemmer – Indikationen beim Morbus Bechterew

Solange diese zwei Fragen unbeantwortet sind, muss die Entscheidung über eine Aufnahme einer TNF- $\alpha$ -Hemmung beim Morbus Bechterew individuell getroffen werden. Als Grundlage darf nicht nur ein Aktivitätsindex oder ein Laborparameter dienen. Die relativ hohe Ansprechrate hinsichtlich der Entzündungsaktivität ist gegenüber potentiellen Risiken, insbesondere bedrohlichen Infektionen abzuwägen.

#### Literatur

- 1 Dagfinrud H, Mengshoel AM, Hagen KB, Loge JH, Kvien TK. Health status of patients with ankylosing spondylitis. A comparison with the general population. *Ann Rheum Dis* 2004;63:1605–10.
- 2 Boonen A, van der Heijde D, Landewé R, Guillemin F, Rutten-van Mölken M, Dougados M, et al. Direct costs of ankylosing spondylitis and its determinants. An analysis among three European countries. *Ann Rheum Dis* 2003;62:732–40.
- 3 Boonen A, van der Heijde D, Landewé R, Spoorenberg S, Schouten H, Rutten-van Mölken M, et al. Work status and productivity costs due to ankylosing spondylitis. Comparison of three European countries. *Ann Rheum Dis* 2002;61:429–37.
- 4 Boonen A, Chorus A, Miedema H, van der Heijde D, Landewé R, Schouten H, et al. Withdrawal from labour force due to work disability in patients with ankylosing spondylitis. *Ann Rheum Dis* 2001;60:1033–9.
- 5 Muche B, Bollow M, François RJ, Sieper J, Hamm B, Braun J. Anatomic structures involved in early- and late-stage sacroiliitis in spondylarthritis. *Arthritis Rheum* 2003;48:1374–84.
- 6 Baumberger H. Trauma-Erfahrungen eines Patienten mit Morbus Bechterew. In: Falkenbach A, ed. *Morbus Bechterew. Beratung, Betreuung, Behandlung*. Wien, New York: Springer; 2005. p. 735–8.

Eine anhaltend hohe Krankheitsaktivität und ein fehlendes Ansprechen auf die herkömmlichen Behandlungsmethoden sind die gängigen Empfehlungen zur Aufnahme einer Therapie mit TNF- $\alpha$ -Hemmern beim Morbus Bechterew [25].

#### Mögliche zukünftige Alternativen zu den TNF- $\alpha$ -Hemmern

Bei der rheumatoiden Arthritis ist die Zulassung weiterer Biologicals beantragt; einige dieser Präparate dürften auch beim Morbus Bechterew wirksam sein.

Einzelne meist unkontrollierte Studien lassen eine Wirksamkeit von Bisphosphonaten beim Morbus Bechterew vermuten, wobei deren Wirkmechanismus allerdings noch unklar ist.

#### Wiedererwachtes Interesse am Morbus Bechterew

Sollten sich die Hoffnungen einer Verlangsamung der Wirbelsäulenankylosierung durch eine Behandlung mit TNF- $\alpha$ -Hemmern bestätigen, wären für den gezielten Einsatz dieser teuren Präparate neue Kriterien zur Frühdiagnose sowie vertiefte Kenntnisse prognostisch bedeutsamer Faktoren notwendig. Damit wäre erstmals bereits in einem Frühstadium des Morbus Bechterew die Aufnahme einer verlaufsmodifizierenden Behandlung möglich, noch bevor eine irreversible Ankylosierung eingesetzt hat.

#### Danksagung

Für die kritische Durchsicht des Manuskripts und die wertvollen Anregungen danken wir Herrn Dr. Othmar Suter, FMH Innere Medizin, Suhr, herzlich.

- 7 Brunner F, Kunz A, Weber U, Kissling R. Ankylosing spondylitis and heart abnormalities. Do cardiac conduction disorders, valve regurgitation and diastolic dysfunction occur more often in male patients with diagnosed ankylosing spondylitis for over 15 years than in the normal population? *Clin Rheumatol* 2006;25:24–9.
- 8 Feldtkeller E, Falkenbach A. Genetische Beratung. In: Falkenbach A, ed. *Morbus Bechterew. Beratung, Betreuung, Behandlung*. Wien, New York: Springer; 2005. p. 805–14.
- 9 Blum U, Buitrago-Tellez C, Munding A, Krause T, Laubenberg J, Vaith P, et al. Magnetic resonance imaging (MRI) for detection of active Sacroiliitis. A prospective study comparing conventional radiography, scintigraphy and contrast-enhanced MRI. *J Rheumatol* 1996;23:2107–15.
- 10 Dagfinrud H, Hagen K. Physiotherapy interventions for ankylosing spondylitis [Cochrane Review]. *Cochrane Database of Systematic Reviews* 2001;4:CD002822.
- 11 Schmied P, Baumberger H. *Morbus Bechterew. Der entzündliche Wirbelsäulen-Rheumatismus*. 3., vollständig aktualisierte und überarbeitete Auflage. München, Jena: Urban & Fischer; 2003.
- 12 Crette S, Graham D, Little H, Rubenstein J, Rosen P. The natural disease course of ankylosing spondylitis. *Arthritis Rheum* 1983;26:186–90.

- 13 Amor B, Santos RS, Nahal R, Listrat V, Dougados M. Predictive factors for the longterm outcome of spondyloarthropathies. *J Rheumatol* 1994;21:1883–7.
- 14 Wanders AJB, Landewé RBM, Spoorenberg A, Dougados M, van der Linden S, Mielants H, et al. What is the most appropriate radiologic scoring method for ankylosing spondylitis? *Arthritis Rheum* 2004;50:2622–32.
- 15 Rudwaleit M, Khan MA, Sieper J. The challenge of diagnosis and classification in early ankylosing spondylitis. Do we need new criteria? *Arthritis Rheum* 2005;52:1000–8.
- 16 Rudwaleit M, van der Heijde D, Khan MA, Braun J, Sieper J. How to diagnose axial spondyloarthritis early. *Ann Rheum Dis* 2004;63:535–43.
- 17 Van der Heijde DMFM, Landewé RBM, Hermann KGA, Jurik AG, Maksymowych WP, Rudwaleit M, et al. Application of the OMERACT filter to scoring methods for magnetic resonance imaging of the sacroiliac joints and the spine. Recommendations for a research agenda at OMERACT 7. *J Rheumatol* 2005;32:2042–7.
- 18 Braun J, Baraliakos X, Golder W, Brandt J, Rudwaleit M, Listing J, et al. Magnetic resonance imaging examinations of the spine in patients with ankylosing spondylitis, before and after successful therapy with infliximab. *Arthritis Rheum* 2003;48:1126–36.
- 19 Anderson JJ, Baron G, van der Heijde D, Felson DT, Dougados M. Ankylosing spondylitis assessment group preliminary definition of short-term improvement in ankylosing spondylitis. *Arthritis Rheum* 2001;44:1876–86.
- 20 Van der Heijde D, Dijkmans B, Geusens P, Sieper J, De-Woody K, Williamson P, et al. Efficacy and safety of infliximab in patients with ankylosing spondylitis. Results of a randomised, placebo-controlled trial (ASSERT). *Arthritis Rheum* 2005;52:582–91.
- 21 Calin A, Dijkmans BAC, Emery P, Hakala M, Kalden J, Leirisalo-Repo M, et al. Outcomes of a multicentre randomised clinical trial of etanercept to treat ankylosing spondylitis. *Ann Rheum Dis* 2004;63:1594–600.
- 22 van der Heijde D, Kivitz A, Schiff M, Sieper J, Dijkmans B, Braun J, et al. Adalimumab therapy results in significant reduction of signs and symptoms in subjects with ankylosing spondylitis. The ATLAS trial. *Arthritis Rheum* 2005; 52(Suppl):S281[abstract:691].
- 23 Baraliakos X, Listing J, Brandt J, Rudwaleit M, Sieper J, Braun J. Clinical response to discontinuation of anti-TNF therapy in patients with ankylosing spondylitis after 3 years of continuous treatment with infliximab. *Arthritis Res Ther* 2005;7:R439–44.
- 24 Boonen A, van der Heijde D, Severens JL, Boendermaker A, Landewé R, Braun J, et al. Markov model into the cost-utility over five years of etanercept and infliximab compared with usual care in patients with active ankylosing spondylitis. *Ann Rheum Dis* 2006;65:201–8.
- 25 Zochling J, van der Heijde D, Burgos-Vargas R, Collantes E, Davis JC Jr, Dijkmans B, et al. ASAS/EULAR recommendations for the management of ankylosing spondylitis. *Ann Rheum Dis* 2005;[epub ahead of print].

**Korrespondenz:**

Dr. med. Ulrich Weber  
Abteilung für Physikalische  
Medizin und Rheumatologie  
Uniklinik Balgrist  
CH-8008 Zürich  
[ulrich.weber@balgrist.ch](mailto:ulrich.weber@balgrist.ch)