

# Diabetischer Fuss

---

Entlastungsbehandlung im Gips und  
Spezialgipse

Karin Hochhard

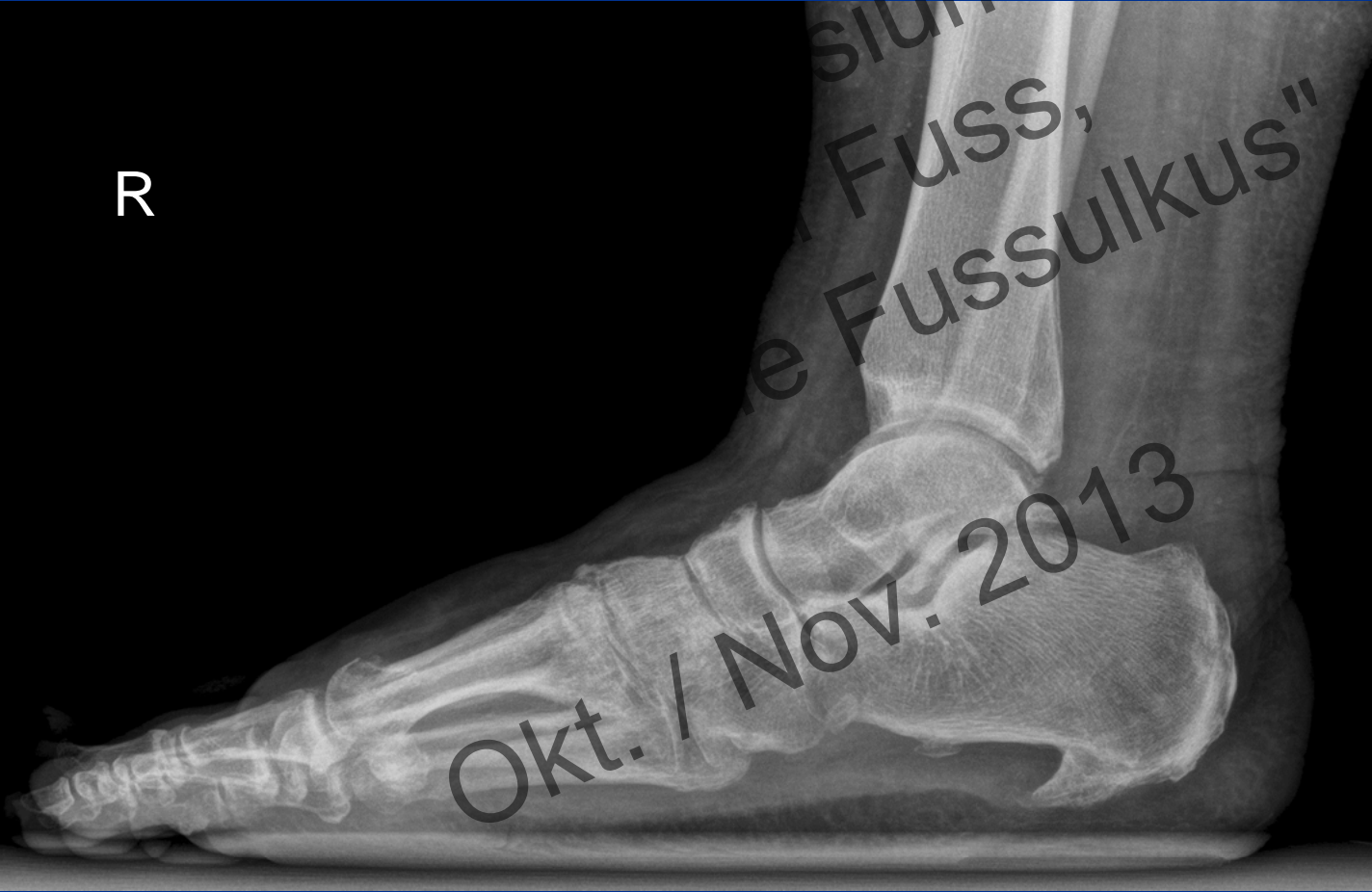Pflegefachfrau Notfall/Gips

# Fallbeispiel

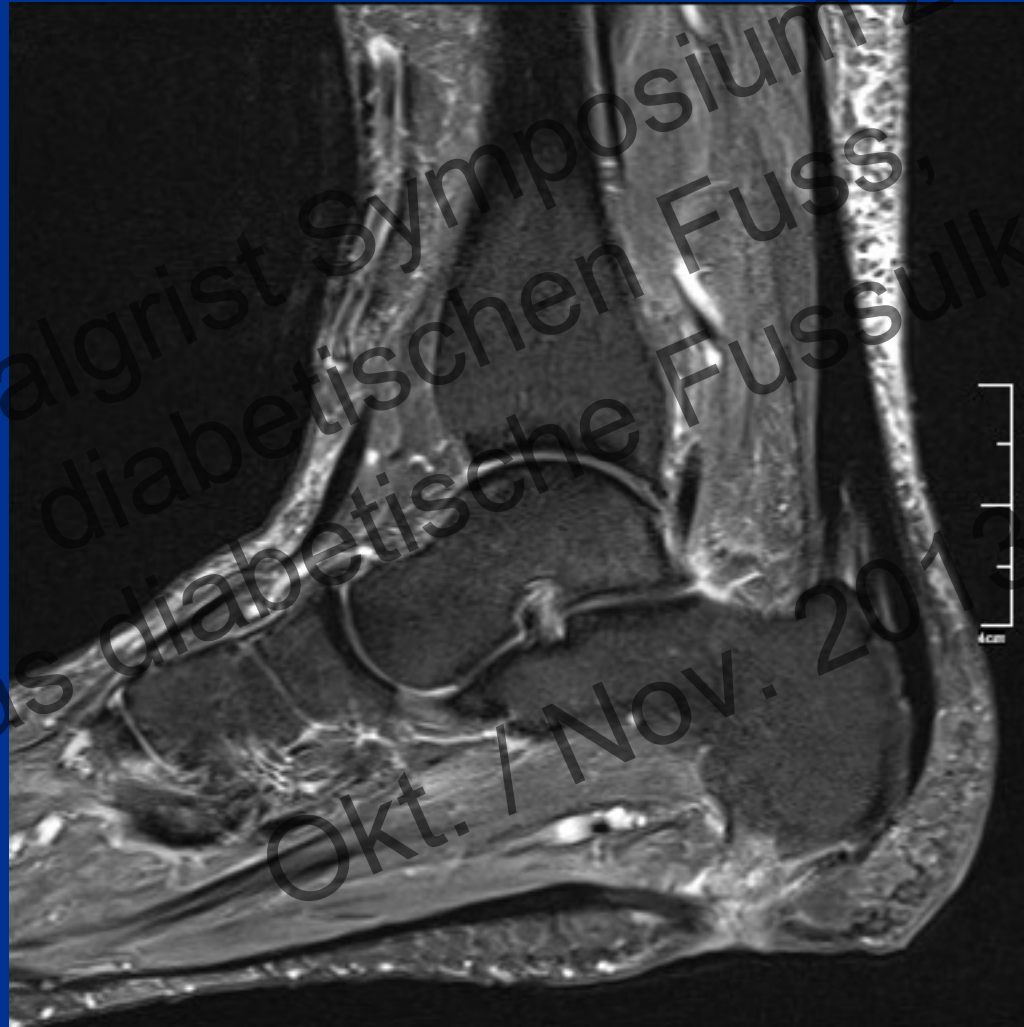
---

- 52 jährige Diabetikerin (ED 2007)
- Rezidivulkus plantar Fuss rechts bei Osteomyelitis des Fersensporns
- BMI 55
- St. nach Stent-Einlage mit multiplen Folgeoperationen 2013
- St. nach vertical banded Gastroplasty 2001
- Fersensporentfernung 14.10.2013
- VAC Verband ab 16.10.2013

# Rx seitl. 20.09.2013

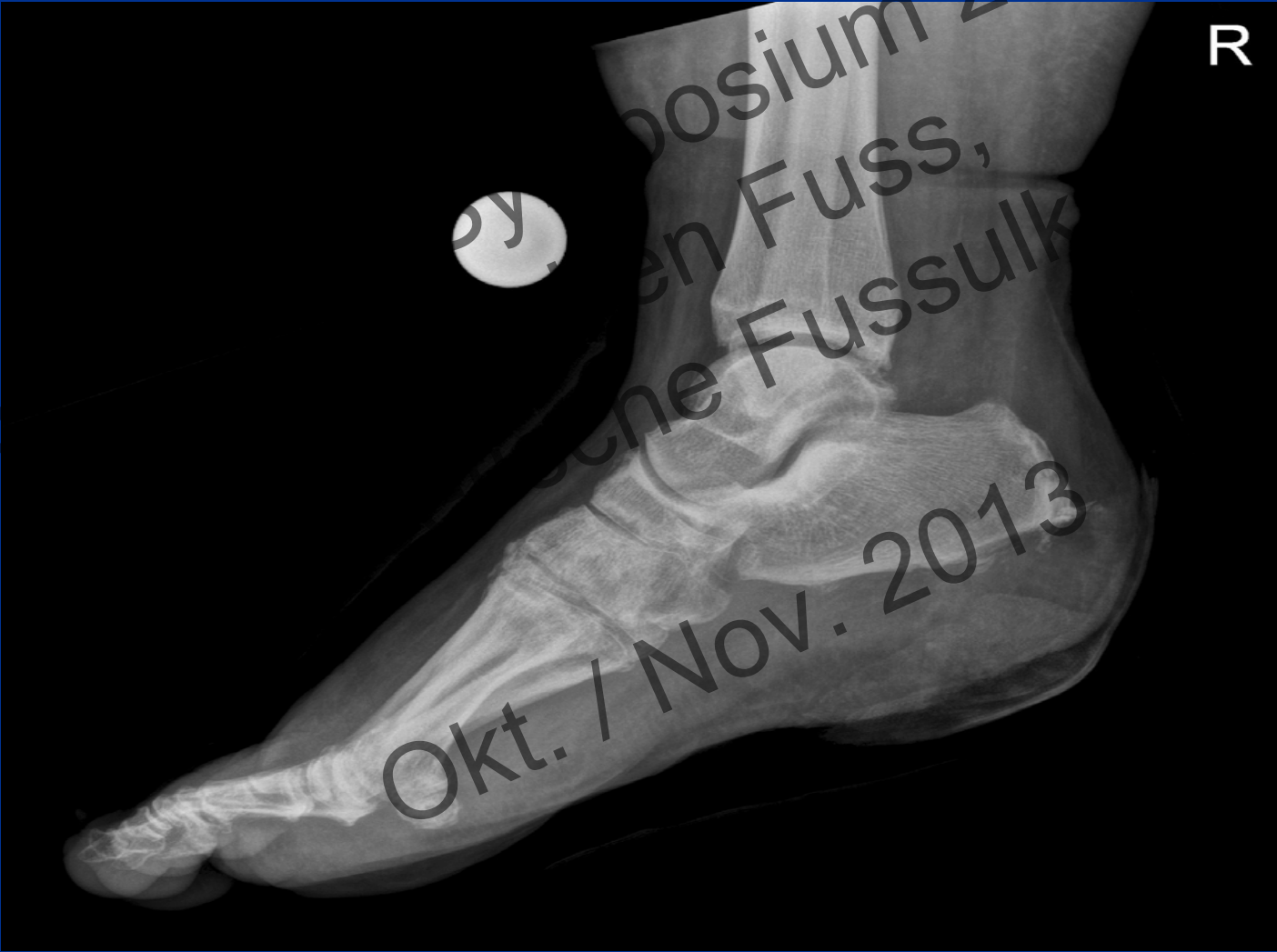

# MRI 20.09.2013

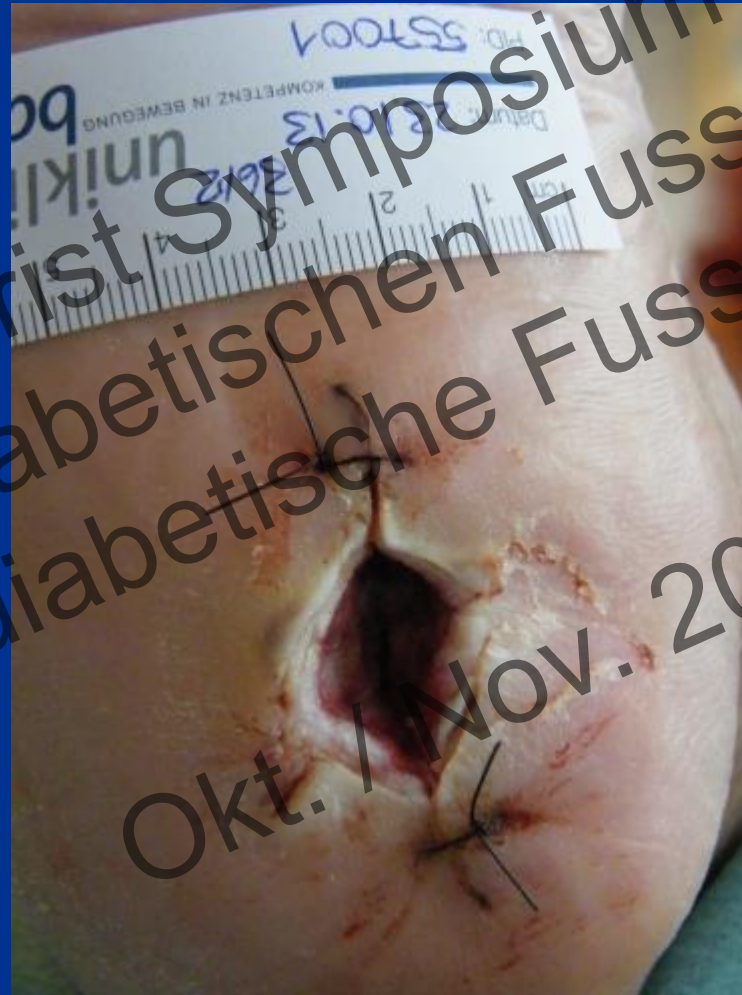


"5. Balgrist Symposium zum  
diabetischen Fuss,  
das diabetische Fussulkus"  
Okt. / Nov. 2013

# Rx seitl. 15.10.2013



# Wunde 1 Woche postoperativ



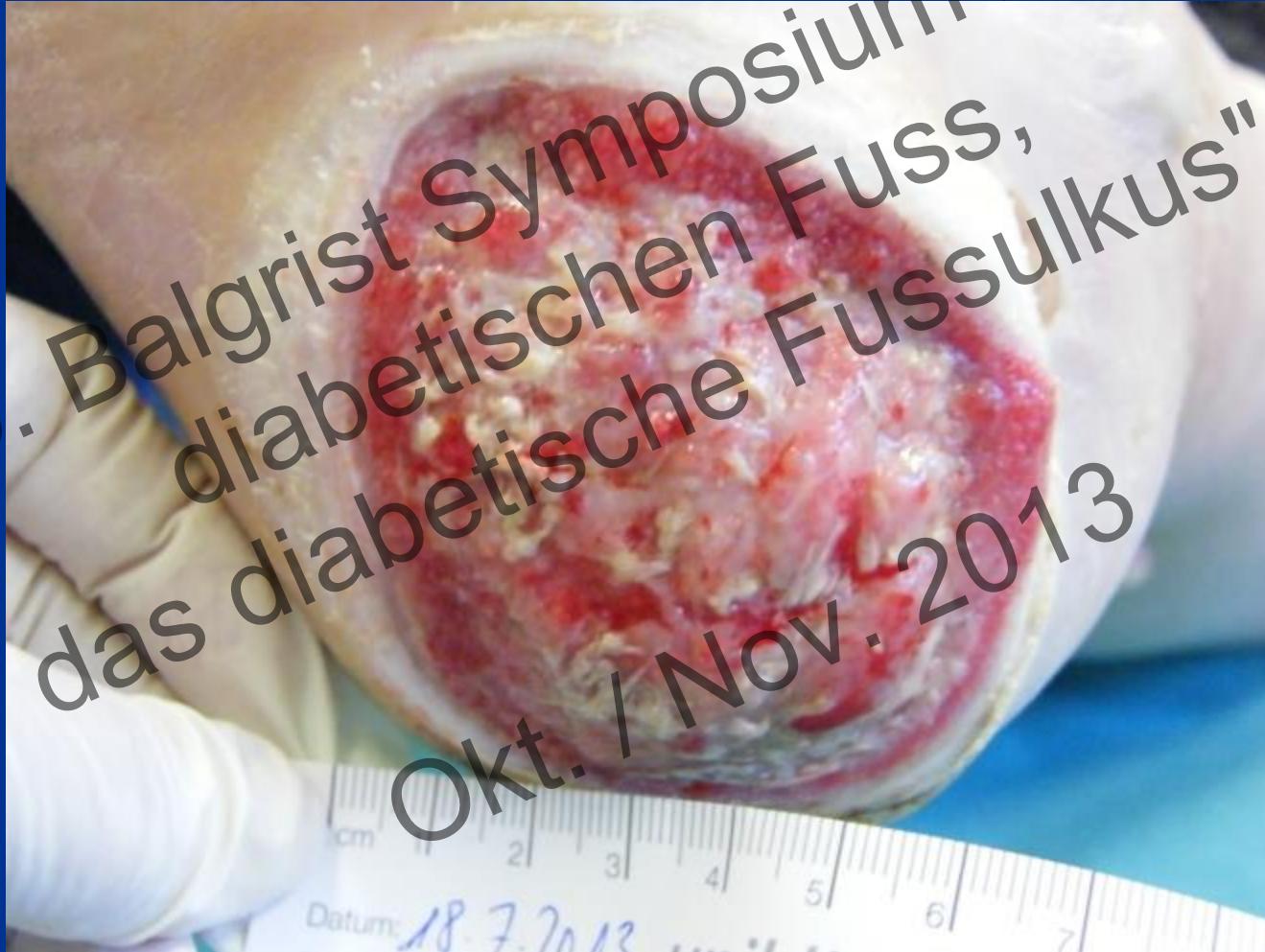"5. Balgrist Symposium zum  
diabetischen Fuss,  
das diabetische Fussulkus"  
Okt. / Nov. 2013



# TCC und RTCC

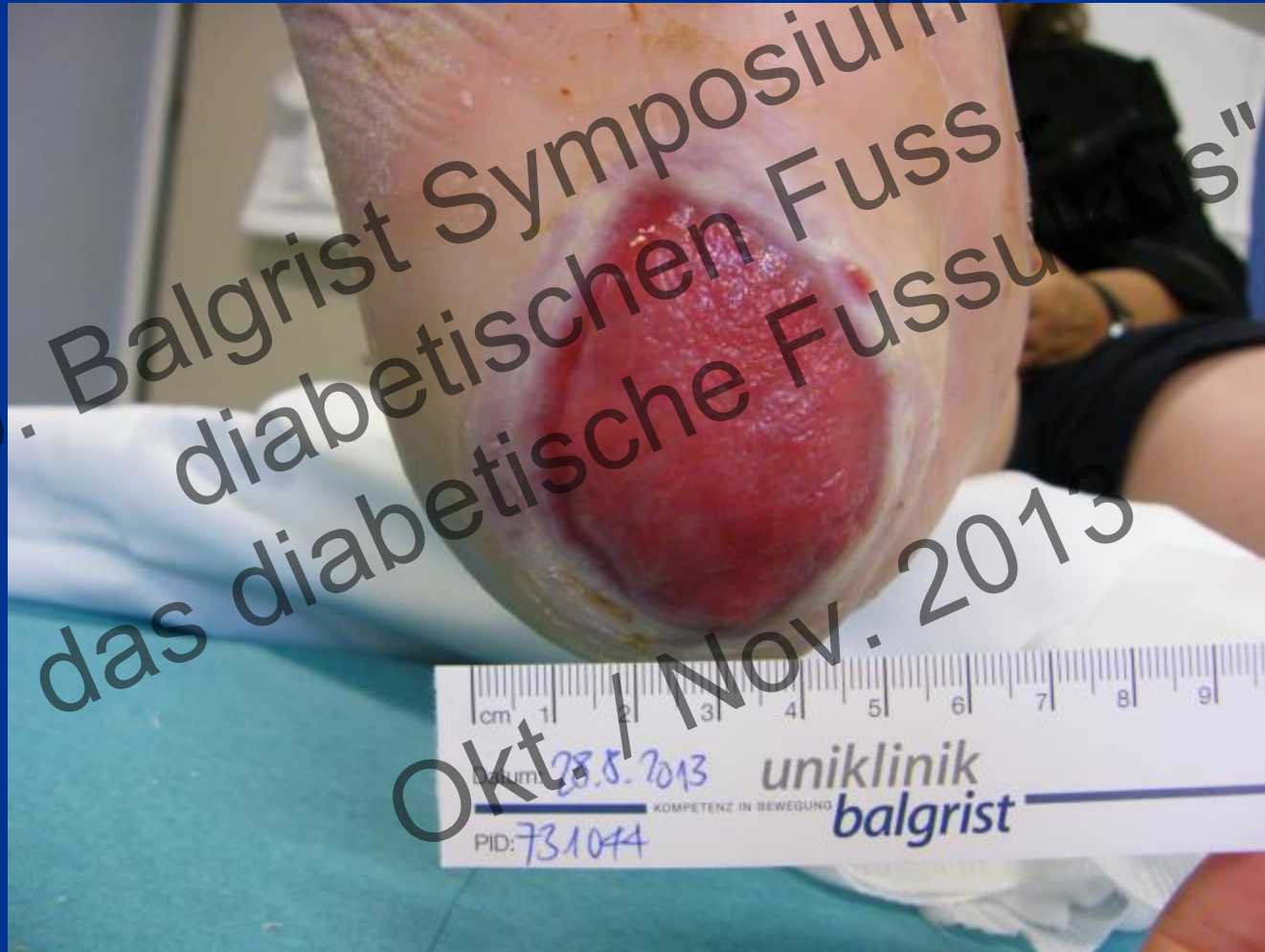

"5. Balgrist Symposium zum  
diabetischen Fuss,  
das diabetische Fussulkus"  
Okt. / Nov. 2013



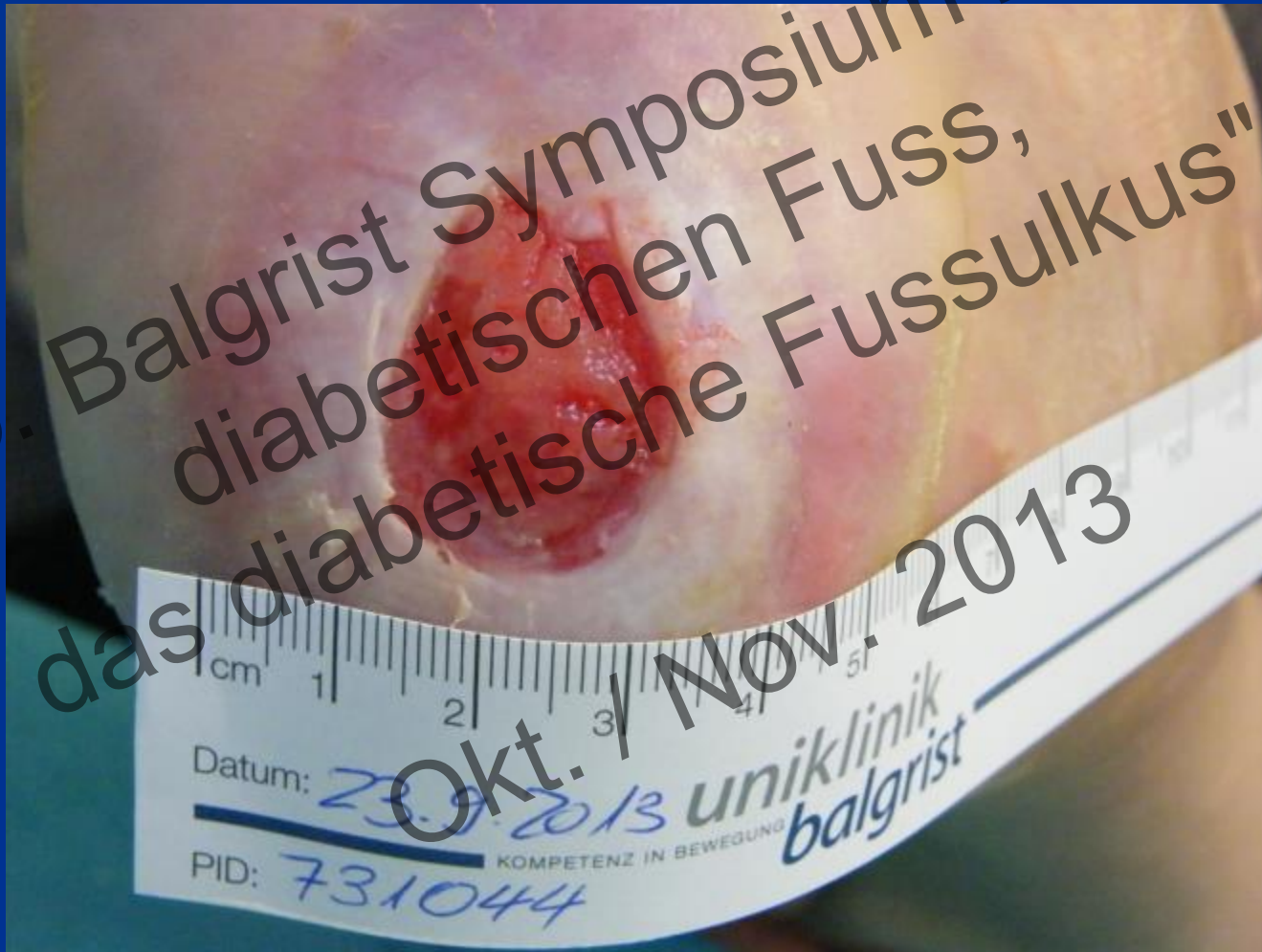

"5. Balgrist Symposium zum  
diabetischen Fuss  
das diabetische Fussulcus"



Okt. / Nov. 2013

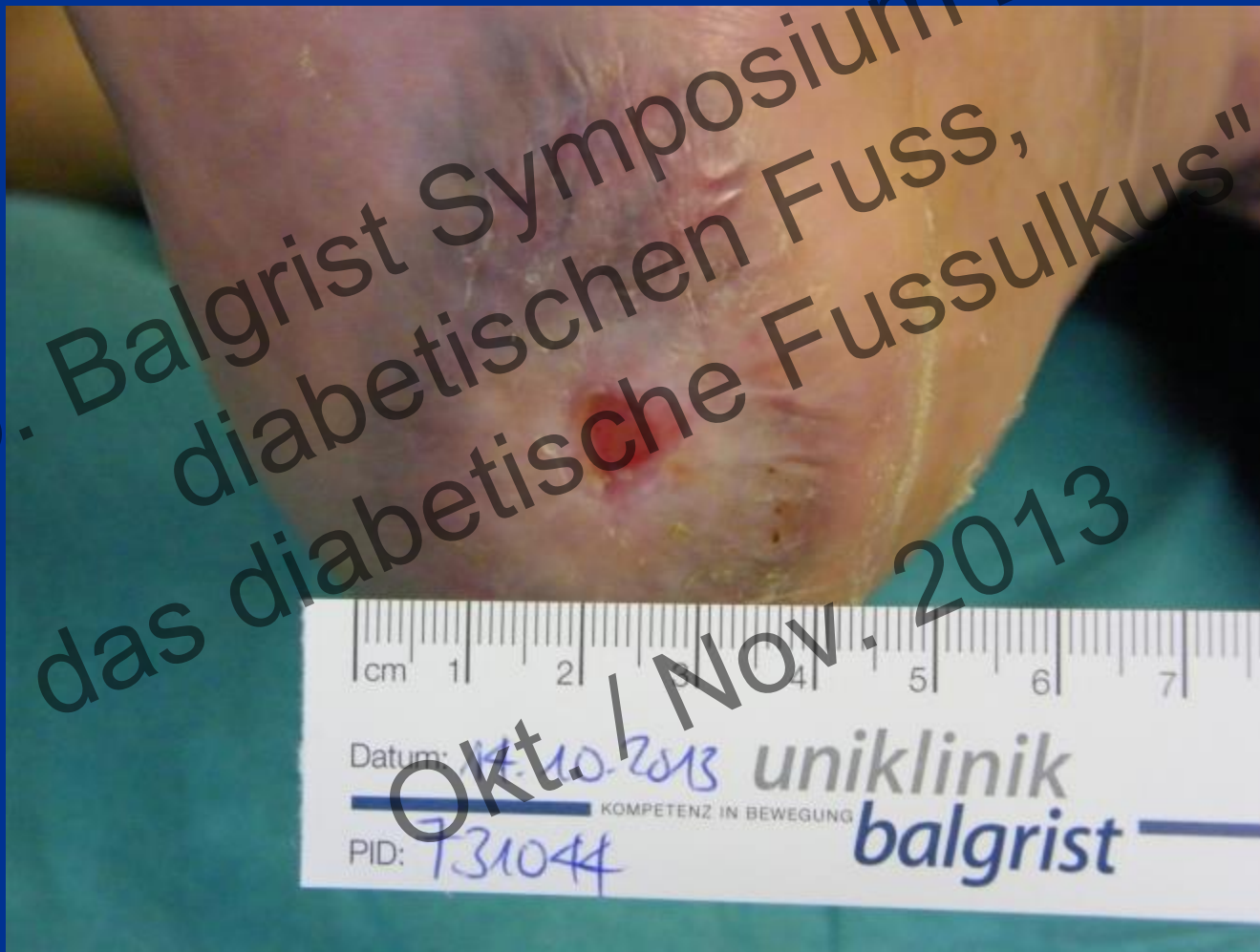"5. Balgrist Symposium zum  
diabetischen Fuss,  
das diabetische Fussulkus"



Okt. / Nov. 2013

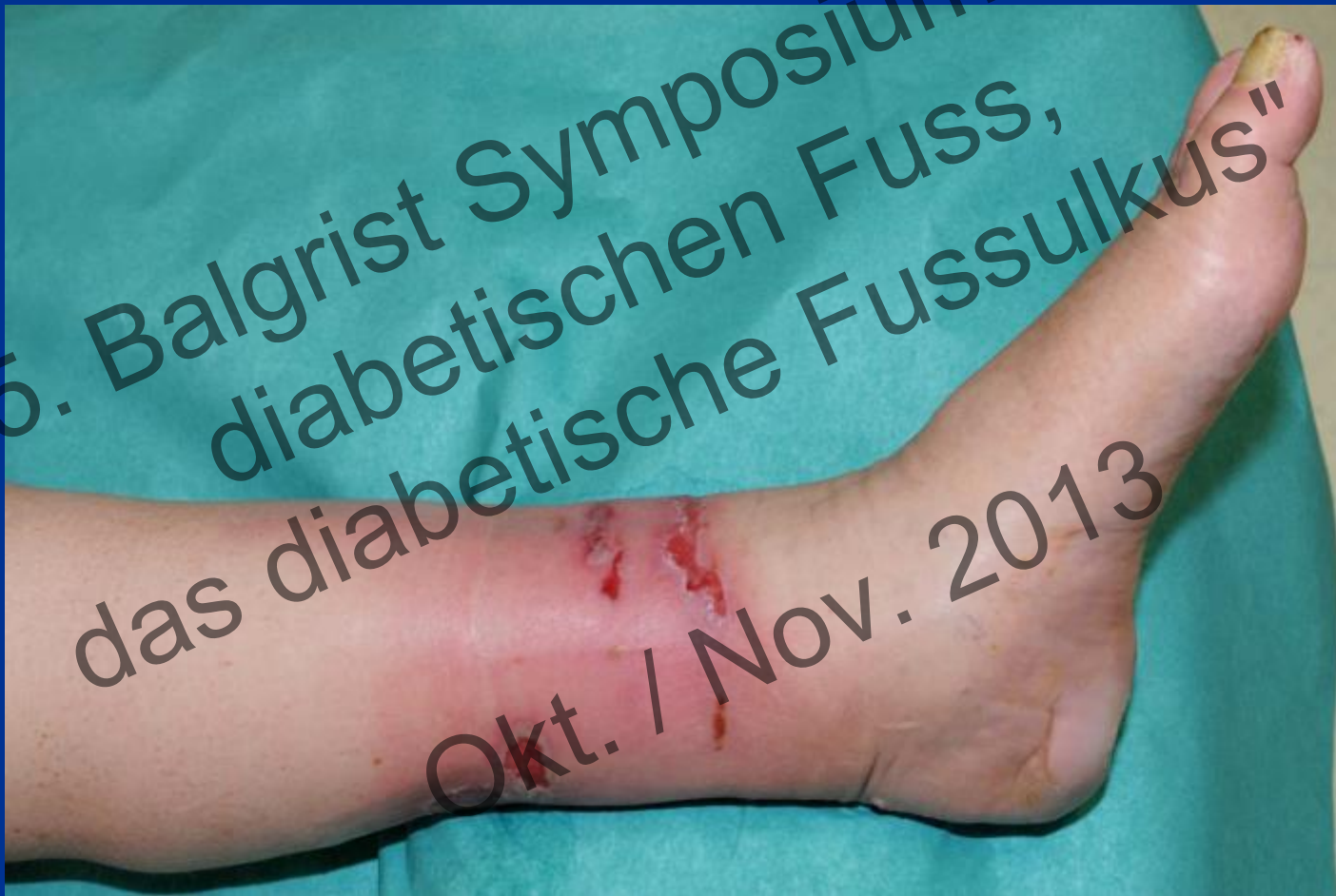"5. Balgrist Symposium zum  
diabetischen Fuss,  
das diabetische Fussulkus"

Okt. / Nov. 2013



"5. Balgrist Symposium zum  
diabetischen Fuss,  
das diabetische Fussulkus"

Okt. / Nov. 2013





"5. Balgrist Symposium zum  
diabetischen Fuss,  
das diabetische Fussulkus"  
Okt. / Nov. 2013

