



University of
Zurich ^{UZH}

The **Balgrist**

TYPISCHE KRANKHEITSBILDER DER HÜFTE UND DEREN UNTERSUCHUNG

Claudio Dora

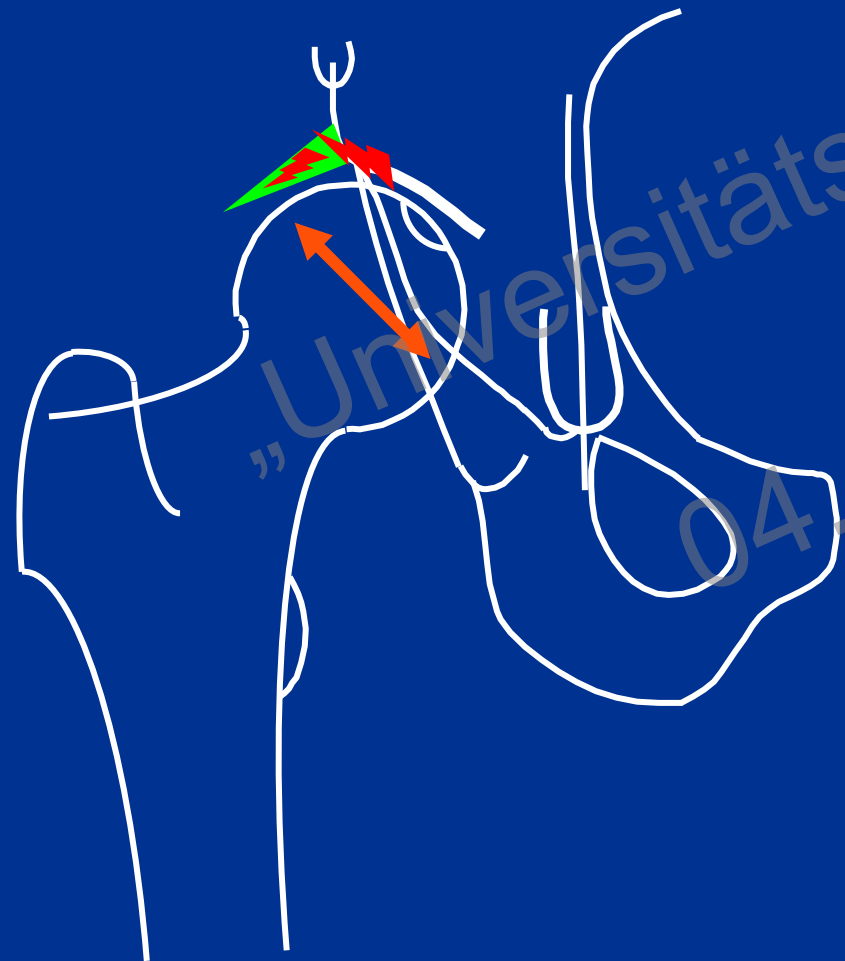
Universitätsklinik Balgrist

Orthopädie


www.balgrist.ch

SYMPTOMATISCHE PRÄARTHROSE BEIM JUNGEN ERWACHSENEN

DYSPLASIE



FAI (Femoroacetabuläres Impingement)



„Universitätsklinik Balgrist“
04. Juni 2015

SYMPTOMATISCHE PRÄARTHROSE BEIM JUNGEN ERWACHSENEN

DYSPLASIE

Laterale Schmerzen

- im stehen, gehen



Leistenschmerzen

Wiederholte „Bursitis trochanterica“

Exzellente Hüftbeweglichkeit

FAI

Leistenschmerzen

- in Flexionsstellung der Hüfte
- bei Rotationsbewegungen

Wiederholte „Leisten-Zerrungen“

Eingeschränkte Hüftbeweglichkeit

SCHLÜSSELBEFUNDE

DYSPLASIE

Pfannenrandsyndrom

Apprehension

Exzellente IR

FAI

Impingement-Test

Apprehension

Fehlende / verminderte IR

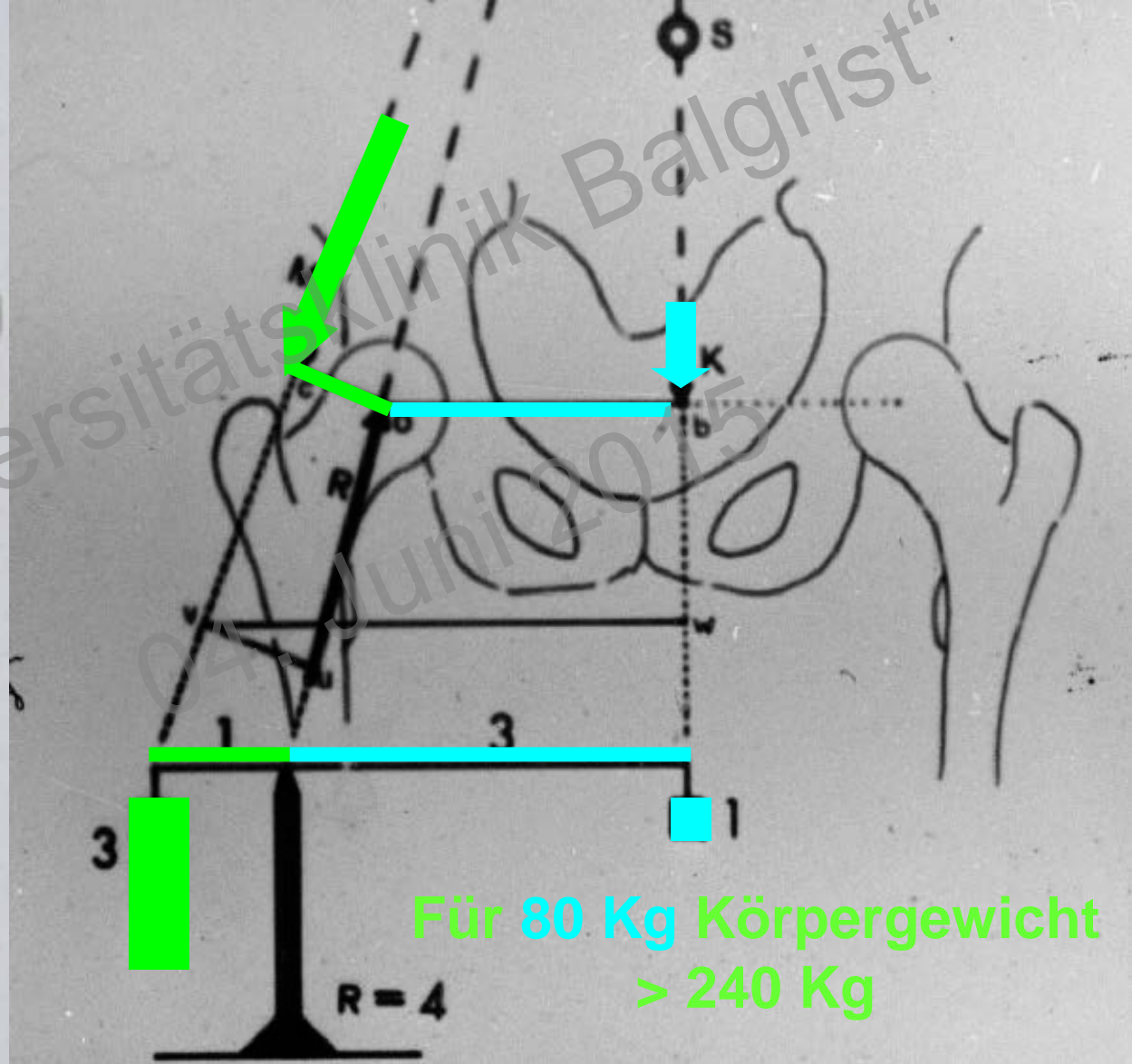
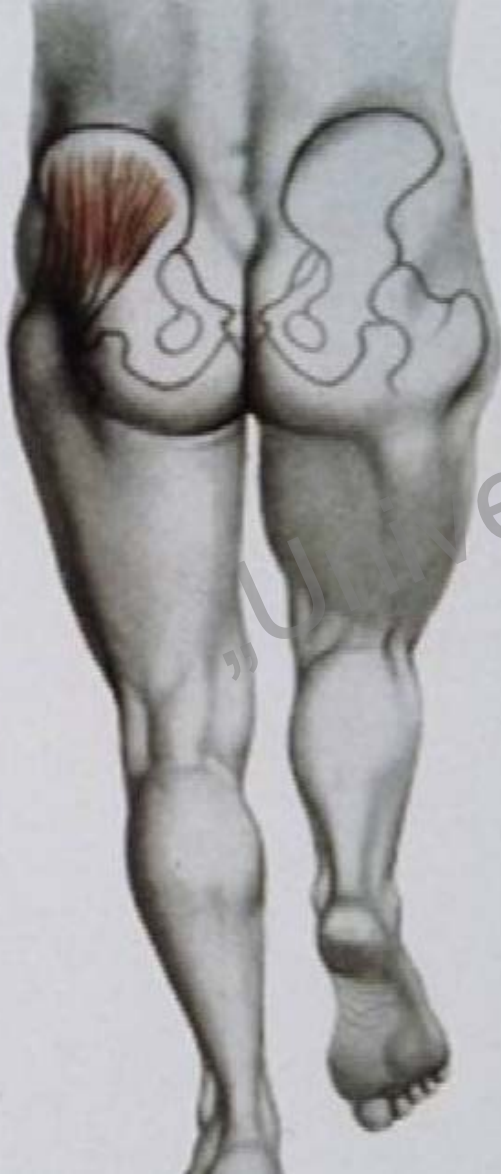„Universitätsklinik Balgrist“
04. Juni 2015

PERITROCHANTÄRES SCHMERZSYNDROM

- beim Anlaufen
- beim Treppengehen
- nach längerem gehen
- in Seitenlage



PERITROCHANTÄRES SCHMERZSYNDROM



PERITROCHANTÄRES SCHMERZSYNDROM

L5-Radikulopathie

N. Gluteus Superior

Rehabilitationsdefizit

Ungünstige

Hebelverhältnisse

Störende Material

Degenerative Ruptur

Iatrogene Ruptur

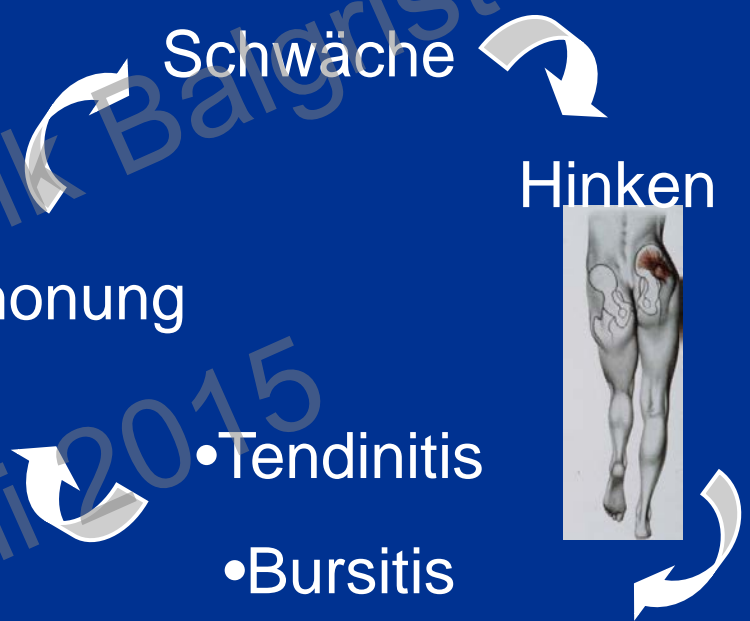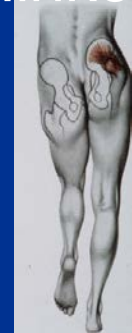Schwäche

Schonung

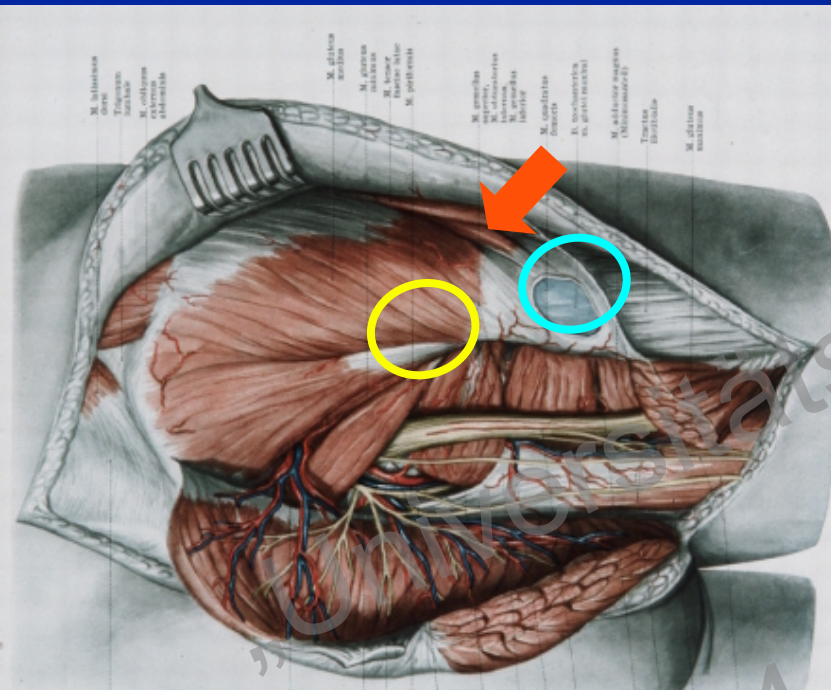
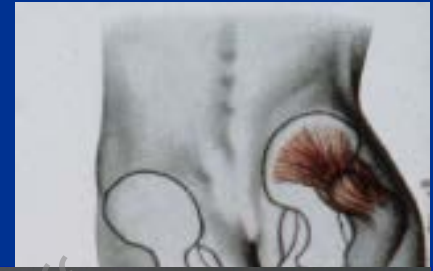• Tendinitis

• Bursitis

Hinken



SCHLÜSSELBEFUNDE



- Lücke in der Faszia lata ?
- Insertionstendinopathie gluteus medius ?

- Bursitis trochanterica ?
- Teilruptur gluteus medius ?