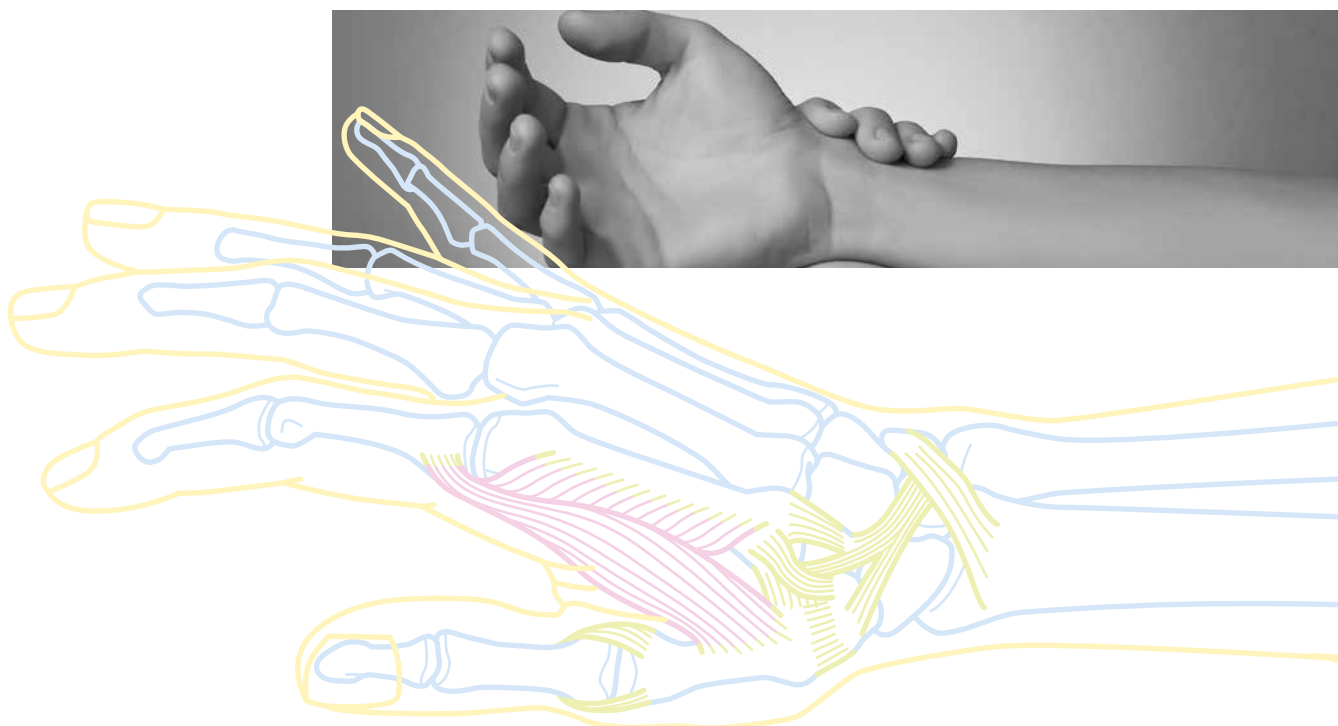


Handchirurgie

Daumensattelgelenk- Arthrose (Rhizarthrose)



Rhizarthrose – Daumensattelgelenk-Arthrose

Was versteht man unter einer Daumensattelgelenk-Arthrose?

Das Daumensattelgelenk ist eines der am häufigsten benutzten Gelenke. Nahezu bei jedem Handgriff wird der Daumen den übrigen Fingern gegenübergestellt. Diese Bewegung findet hauptsächlich im Sattelgelenk statt. Bei der Sattelgelenk-Arthrose ist der im Sattelgelenk vorhandene Knorpel beschädigt oder aufgebraucht. Dies führt bei Bewegungen oder Belastungen zu einer lokalen Entzündung mit Schwellung und Schmerzen.

Ursachen

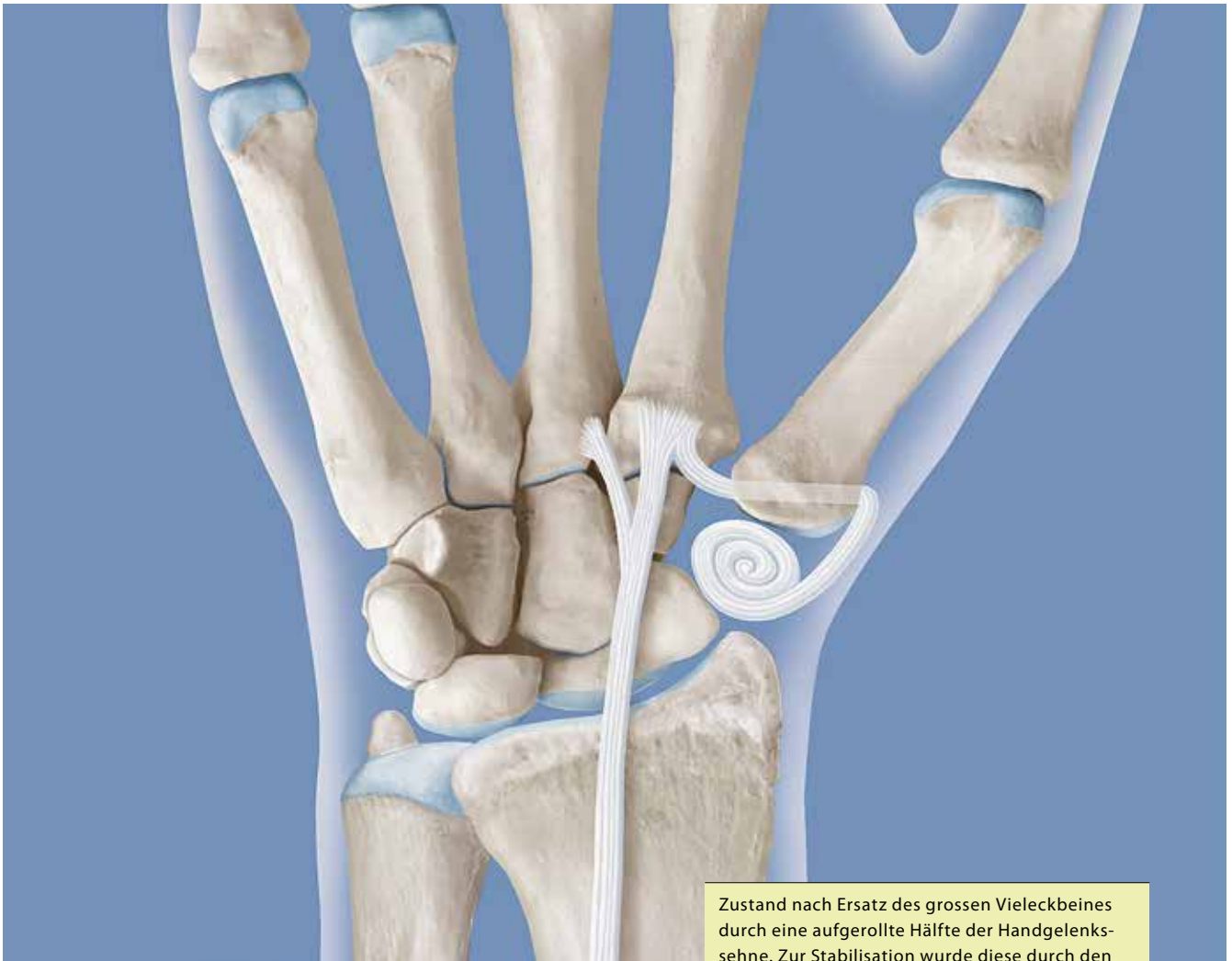Die Arthrose des Daumensattelgelenkes ist die häufigste degenerative Erkrankung der Hand, wobei Frauen deutlich öfter davon betroffen sind. Sie entsteht oft durch mechanische Überbeanspruchung. Andere Ursachen, welche zu einer Abnützung des Knorpels führen, sind entzündliche Erkrankungen (z.B. rheumatoide Arthritis), Stoffwechselstörungen (z.B. Gicht) oder Unfälle mit Schädigung des Sattelgelenkes.

Zeichen und Symptome

Nicht jede Sattelgelenk-Arthrose verursacht Beschwerden. Der Beginn der Erkrankung erfolgt langsam mit belastungsabhängigen Schmerzen, die sich im Ruhezustand wieder legen. Die Intensität der Beschwerden nimmt im Verlauf der Monate und Jahre zu, bis selbst geringe Belastungen Schmerzen hervorrufen und die Beschwerden auch in Ruhe nicht mehr vollständig zurückgehen. Besonders charakteristisch ist die Greifschwäche des Daumens und Schmerzen besonders bei Drehbewegungen (z.B. Aufschrauben eines Deckels, Öffnen eines Türschlosses). Um die Bewegungseinschränkung des betroffenen Gelenkes teilweise zu kompensieren, kann es zu einer Fehlstellung der Nachbargelenke, wie zum Beispiel der Überstreckung des Daumengrundgelenkes kommen.

Behandlung

Bei leichten Beschwerden helfen häufig Schonung und eine befristete Immobilisierung/Ruhigstellung durch eine spezielle Schiene (Daumenkappe). Zusätzlich können lokal wirkende entzündungshemmende Medikamente eingesetzt werden. Um weitere Fehl- und Überbelastungen zu vermeiden, werden auch die Prinzipien des Gelenkschutzes in der Ergotherapie erlernt und geübt. Helfen diese Massnahmen nicht (oder nicht mehr), kann eine Kortisonspritze gezielt ins betroffene Sattelgelenk oft eine recht langanhaltende Linderung der Beschwerden bewirken. Sind die Beschwerden sehr ausgeprägt und alle konservativen Behandlungsversuche/Möglichkeiten ausgeschöpft, müssen operative Therapien diskutiert werden. Auch hier gibt es verschiedene Behandlungsmöglichkeiten. Das am häufigsten verwendete Verfahren ist die Trapezektomie mit Interpositionsarthroplastik mit der Hälfte einer Handgelenkssehne. Bei dieser Operation wird das grosse Vieleckbein entfernt und durch einen aufgerollten Sehnenstreifen ersetzt. Neben dieser Methode gibt es noch die Möglichkeiten, das zerstörte Gelenk durch eine Gelenkprothese zu ersetzen oder das Sattelgelenk zu versteifen (Arthrodesis). Eine operative Behandlung wird stationär, meistens in einer Regionalanästhesie des betroffenen Arms, durchgeführt.



Zustand nach Ersatz des grossen Vieleckbeines durch eine aufgerollte Hälfte der Handgelenksehne. Zur Stabilisation wurde diese durch den Daumen-Mittelhandknochen hindurchgeführt.

Nachbehandlung

Bei der operativen Behandlung wird noch im Operationssaal eine Schiene an Daumen und Handgelenk angelegt. Am ersten Tag nach der Operation erfolgt der erste Verbandswechsel mit Entfernung allfälliger Drainagen. Diese Fixation bleibt während 2 Wochen. Anschliessend wird eine Daumenkappe für weitere 10 Wochen angepasst. Diese kleine Schiene schützt das operierte Gelenk und stellt es während weiteren 4 Wochen permanent ruhig.

Danach darf die Daumenkappe für die Bewegungsübungen entfernt werden. Nach 6 Wochen (12 Wochen nach der Operation) ist keine weitere Schiene notwendig. Die Ergotherapie wird zur Verbesserung der Daumenbeweglichkeit und zum Kraftaufbau weitergeführt.

Universitätsklinik Balgrist

Orthopädie

Hand

Forchstrasse 340

CH-8008 Zürich

Sprechstunde

Montag und Mittwoch

T +41 44 386 30 11

F +41 44 386 30 99

hand@balgrist.ch